

УДК 616.127-005.8:615.835.3

**ЭФФЕКТИВНОСТЬ ПРИМЕНЕНИЯ ГИПЕРБАРИЧЕСКОЙ ТЕРАПИИ
В ПЕРВЫЕ ЧАСЫ РАЗВИТИЯ ИНФАРКТА МИОКАРДА С ПОДЪЕМОМ СЕГМЕНТА ST:
ПРЕДВАРИТЕЛЬНЫЕ РЕЗУЛЬТАТЫ**

А. Л. Лопатина, Д. П. Саливончик, Л. В. Кравченко

Гомельский областной клинический кардиологический диспансер

Применение гипербарической оксигенации (ГБО) в режиме «малых» доз у пациентов в первые часы развития ИМ с элевацией сегмента ST и проведенной тромболитической терапией позволило достоверно снизить внутригоспитальную летальность ($p = 0,044$).

Ключевые слова: инфаркт миокарда, гипербарическая оксигенация, летальность.

**EFFICACY OF THE APPLICATION THE HBO IN THE FIRST TIM
OF ST SEGMENT ELEVATION MYOCARDIAL INFARCTION: PRELIMINARY RESULT**

A. L. Lopatina, D. P. Salivonchik, L. V. Kravchenko

Gomel Regional Clinical Cardial Dinspensary

The application of the HBO in the «little» regimes and thrombolytic therapy in the first time of the ST segment-elevation myocardial infarction allow reliably decrease in-patients mortality, $p = 0,044$.

Key words: hyperbaric oxygenation, myocardial infarction, mortality.

Трансмуральный (Q-образующий) инфаркт миокарда (ИМ) с подъемом сегмента ST на ЭКГ в большинстве случаев развивается вследствие тотального внутрикоронарного тромбоза, образующегося над поврежденной атеросклеротической бляшкой, требующего проведения тромболитической терапии (ТЛТ) [7–10].

Использование ТЛТ имеет уже более чем 50-летнюю историю. За эти годы было показано, что экстренное восстановление коронарного кровотока приводит к уменьшению очага некроза, уменьшает его размеры, зону ишемического повреждения, предотвращает ухудшение функции пораженного миокарда [11]. В целом внедрение в клиническую практику ТЛТ привело к снижению 30-дневной летальности больных ИМ до 5–8 %, тогда как в «дофибринолитическую эру» она составляла 17–18 % [10].

Однако ИМ остается одним из самых прогностически грозных заболеваний, причем наибольшее число летальных исходов наблюдается в первые часы заболевания. Имеются данные, что 28 % больных умирают в течение первого часа заболевания, 38 % в течение 4 часов и 46 % в первые 24 часа [15]. Поэтому одной из основных задач лечения больного ИМ является как можно более раннее, полное и устойчивое восстановление коронарного кровотока

Терапия ИМ многогранна и зависит от большого числа изменяющихся факторов, сопутствующей патологии, что отражено в стандартах лечения данного заболевания в лечебных учреждениях. Использование кислорода в остром периоде ИМ относится к неоспоримым, немедленным действиям медицинского персонала, напрямую коррелируя с клиническим исходом. Идея

использования гипербарической оксигенации (ГБО) подразумевает избыточное растворение кислорода в биологических жидкостях организма, создавая возможности ускоренного купирования гипоксии, восстановления аэробного дыхания кардиомиоцитов, уменьшение зоны повреждения и ишемии, а также запуск долгосрочных адаптивных реакций организма [4, 5, 11]. Исходя из научных данных последних лет, применение ГБО в остром периоде ИМ имеет значимые перспективы, учитывая позитивные результаты использования последней при остром коронарном синдроме на экспериментальной модели [3, 5] и совместно с проведенной ТЛТ, баллонной ангиопластикой, стентированием у пациентов [3, 4, 6].

Цель исследования: оценка влияния ГБО на снижение госпитальной летальности пациентов с Q-ИМ после проведенного тромболизиса.

Материал и метод

Организовано открытое проспективное рандомизированное исследование. Клиническая характеристика обеих групп была сопоставима. Всем пациентам с Q-ИМ проведен тромболизис, оказана стандартная консервативная терапия, больные случайным образом разделены на две группы: 1 группа — основная ($n = 18$, 13 мужчин, 5 женщин), средний возраст $56,0 \pm 1,7$ года, 2 группа — контрольная ($n = 33$; 23 мужчины, 10 женщин), средний возраст $57,4 \pm 1,8$ года. У больных 1 группы в отделении реанимации на барокамере «БЛКС-303 МК» с 2 часов до 2 суток от начала заболевания (в среднем $5,3 \pm 0,8$ часа) проводился сеанс ГБО длительностью 1 час при давлении кислорода в $0,03$ МПа по разработанной нами методике в режиме «малых» доз. Курс ГБО-терапии по 1 сеансу применялся ежедневно в течение 6 суток.

Оценка эффективности ТЛТ производилась по предложенной нами схеме-вкладыше, с оценкой результатов лечения и целесообразностью интервенционных вмешательств при неэффективности медикаментозной терапии. Статистиче-

ская обработка данных проводилась методами параметрической и непараметрической статистики с применением t-критерия Стьюдента, критерия χ^2 , точного критерия Фишера, при использовании компьютерного пакета SPSS 11,5.

Неплавившая оценка эффективности тромболитической терапии у пациентов с ОКС и элевацией сегмента ST
 Прием аспирина на догоспитальном этапе (да, нет – неужное зачеркнуть)

Время начала приступа (дата, время) _____ ТЛТ показана _____ ТЛТ не показана _____
 Противопоказания к ТЛТ (эксперты ESC) _____ Если ТЛТ не проводилась – подчеркнуть по какому противопоказанию _____

Абсолютные противопоказания		Относительные противопоказания
Перенесенный геморрагический инсульт или инсульт неизвестной этиологии	Презодящее нарушение мозгового кровообращения в предшествующие 6 месяцев	
Инфекционный инсульт в предшествующие 6 месяцев	Терапия оральными антикоагулянтами	
Опухоль центральной нервной системы	Беременность и 1 месяц после родов	
Недавняя тяжелая травма (операция) головы (в предшествующие 3 недели)	Пункция некомпонируемых сосудов (например, позвоночной вены)	
Недавняя тяжелая травма (операция) головы (в предшествующие 3 недели)	Рефрактерная артериальная гипертензия (САД более 180 мм.рт.ст.)	
Желудочно-кишечное кровотечение в течение последнего месяца	Кардиопульмональная реанимация, сопровождающаяся травмой	
Расслаивающаяся аневризма аорты	Инфекционный эндокардит, активная пептическая язва	
Кровотечение или геморрагический диатез		

Критерий эффективности ТЛТ по исходной элевации сегмента ST и ее снижению через 180 минут после проведения ТЛТ (Ribichini F. et al., 2004; Schroder et al., 2003)

Группа Q-ИМ	Время от начала ОИМ в мин	Исходная max элевация сегмента ST в мм	Снижение сегмента ST в отведении с max элевацией через 3 часа от начала ТЛТ в мм	Отношение между разницей пункта 3 и 4 к пункту 3 x 100 %	Исходная сумма сегментов ST во всех отведениях с элевацией в мм	Снижение суммы сегм. ST во всех отведениях с элевацией через 3 часа от ТЛТ в мм	Отношение между разницей пункта 6 и 7 к пункту 6 x 100 %
Передний							
Задне-нижний							
КФК-МВ							

Результаты реперфузии по ЭКГ:
 Эффективная 1. Снижение ST $\geq 50\%$
 Отрицательная 2. Снижение ST $< 50\%$

Осложнения ТЛТ: 1. Реперфузионные аритмии (указать вид). 2. Внутричерепные кровоизлияния. 3. Серьезные церебральные кровотечения. 4. Возобновление боли и ее длительность.

Алгоритм оценки эффективности тромболитической терапии (при выполнении КАГ – сопоставление результатов)
 1. Первая ЭКГ должна сниматься непосредственно перед ТЛТ с надписью (перед ТЛТ, дата, время).
 2. Вторая ЭКГ снимается через 3 часа от времени ТЛТ (не исключая ночное время) с надписью, после ТЛТ через 3 часа, дата, время.
 3. Подвести итоги в пунктах 5 и 8, обвести результат реперфузии (по ЭКГ и клинически).
 4. Оценить предходящее нарушение ритма (указать наименование).
 5. Забор КФК-МВ при поступлении и через 3 часа после ТЛТ.
 6. Исключить из оценки ЭКГ с полной блокадой левой ножки пучка Гиса.
 7. Оценивать элевацию сегмента ST в точке J (junction), за изолицию использовать продолжение PR – см. пример на ЭКГ.

Итог реперфузии: эффективная _____ (необходимо подчеркнуть)
 неэффективная - _____ оценить необходимость ЧТКА

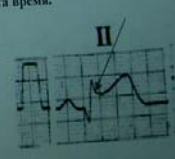


Рисунок 1 — Схема-вкладыш в историю болезни эффективности тромболитической терапии

Результаты и их обсуждение

Ощеизвестно, что успешная реперфузия инфарктсвязанной артерии (ИСА), исходя из концепции «открытой артерии», сопровождается ограничением размера ИМ, снижением степени сократительной дисфункции ЛЖ и, как следствие, коррелирует с благоприятным клиническим течением заболевания. Критерии успешности/неуспешности реперфузионной терапии оценивают по клиническим данным, динамике ЭКГ и ферментов крови, данным ангиографии. Эффективный тромболитический сопровождается купированием болевого синдрома, быстрой динамикой ЭКГ и кардиоспецифических ферментов, восстановлением просвета коронарной артерии (КА) по данным коронароангиографии (КАГ). Однако даже при полном восстановлении коронарного кровотока ангиографически не всегда в зоне повреждения восстанавливается микроциркуляция [13].

По мнению большинства исследователей, разрешение элевации сегмента ST в качестве маркера успешной реперфузии является наиболее простым и удобным [9].

В исследовании оценивали эффективность тканевой реперфузии по разрешению элевации

сегмента ST [16]. Использовали анализ одного отведения с наибольшей исходной элевацией сегмента ST и суммы отведений [9]. Критерием эффективности реперфузии при ИМ считали снижение сегмента ST $\geq 50\%$ [17]. Данные представлены в таблице 1.

Средний возраст в основной группе составил $56,0 \pm 1,7$ года, в контрольной — $57,4 \pm 1,8$ года. Время от начала приступа в основной группе составило $184,7 \pm 33,9$ мин, в контрольной группе — $186,9 \pm 26,1$ мин, $p > 0,05$. Максимальная элевация одного сегмента в основной группе оказалась равна $3,1 \pm 0,4$ мм, в контрольной группе — $3,21 \pm 0,35$ мм, $p > 0,05$. Снижение элевации сегмента ST после ТЛТ в основной группе достигло $1,6 \pm 0,34$ мм, в контрольной группе — до $1,7 \pm 0,26$ мм, что составило 51,6 и 48,1 % в основной и контрольной группах соответственно, $p > 0,05$. Сумма сегментов с элевацией ST составила $8,3 \pm 1,0$ мм в основной группе, в контрольной группе — $8,4 \pm 1,2$ мм с последующим снижением до $4,4 \pm 0,97$ мм (53 %) и $4,6$ мм (54,7 %) в основной и контрольной группах соответственно, $p > 0,05$. Таким образом, группы оказались сопоставимы по основным изучаемым параметрам.

Таблица 1 — Эффективность тромболитической терапии, $M \pm m$

Параметры	Основная группа (n = 18)	Контрольная группа (n = 33)
Средний возраст, лет	56,0 ± 1,7	57,4 ± 1,8
Время от начала приступа, мин	184,7 ± 33,9	186,9 ± 26,1
Максимальная элевация сегмента ST, мм	3,1 ± 0,4	3,21 ± 0,35
Снижение ST в одном отведении после ТЛТ, мм	1,6 ± 0,34	1,7 ± 0,26
Снижение ST от исходного, %	51,6 %	48,1 %
Сумма элевации всех сегментов ST на ЭКГ, мм	8,3 ± 1,0	8,4 ± 1,2
Снижение всех сегментов ST на ЭКГ после ТЛТ, мм	4,4 ± 0,97	4,6 ± 1,0
Снижение всех сегментов ST после ТЛТ от исходного, %	53	54,7
Эффективность ТЛТ, %	61	57,5

Примечание. ТЛТ — тромболитическая терапия; ЭКГ — электрокардиограмма

Таблица 2 — Госпитальная летальность пациентов с инфарктом миокарда в зависимости от локализации ИМ, наличия сопутствующих заболеваний, n (%)

Параметры	Основная группа (n = 18)	Контрольная группа (n = 33)	Всего, n
Передняя локализация ИМ	5 (27,7)	7 (21,2)	12 (23,5)
Задне-нижняя локализация ИМ	13 (72,3)	26 (78,8)	39 (76,5)
АКШ	0	1 (3)	1 (3)
СД	3 (16,7)	4 (12,1)	7 (13,7)
АГ	11 (61,1)	19 (57,6)	30 (58,8)
Летальность	0*	4 (12,1)	4 (12,1)

Примечание. ИМ — инфаркт миокарда; АКШ — аорто-коронарное шунтирование; СД — сахарный диабет; АГ — артериальная гипертензия; * статистическая достоверность $p < 0,05$

При анализе данных таблицы 2, статистически достоверных различий в группах по локализации ИМ (передний 27,7 и 28,2 %, задний 72,3 и 78,8 % в основной и контрольной группах соответственно, $p > 0,05$) не обнаружено. Наличие сопутствующей патологии в обеих группах также оказалось сопоставимым. Так, наличие сахарного диабета (СД) зарегистрировано в 16,7 и 12,1 %, артериальной гипертензии (АГ) в 61,1 и 57,6 % в основной и контрольной группах соответственно. Настораживает высокий процент наличия АГ, приводящий в итоге к увеличению тяжести основного заболевания. За время наблюдения зарегистрировано 4 летальных исхода пациентов контрольной группы. Среднее время проведенного лечения у умерших составило $27,1 \pm 0,4$ часа, время поступления от начала ангинозного приступа выше, чем среднее в группе ($240,0 \pm 41,0$ мин у умерших, $186,9 \pm 26,1$ мин в целом по группе, $p = 0,04$), у 3 из 4 неэффективный тромболитический, задняя локализация ИМ, у всех причина смерти — фибрилляция желудочков. Операция АКШ проведена у 1 пациента контрольной группы.

В группе ГБО все пациенты выписаны из стационара ($p = 0,044$ по сравнению с контрольной группой).

Тромболитическая терапия имеет и недостатки. После применения любого тромболити-

ка у больного ИМ восстановление коронарного кровотока в инфарктзависимой артерии происходит не моментально, а через 30–45 мин. При этом реканализация достигается не у всех больных, а при самых благоприятных случаях (ранние сроки тромболитического, соблюдение режимов совместного назначения гепаринов) в 60–80 % случаев, при этом у 5–15 % из них в дальнейшем наблюдается реокклюзия [8, 10].

Использование ГБО в такой ситуации позволяет в краткий временной интервал купировать гипоксию, восстановить аэробный цикл выработки энергии в митохондриях, даже при полной окклюзии коронарной артерии [8, 9]. Полученные данные снижения числа фибрилляции желудочков и частоты реперфузионных повреждений миокарда (гипербарическая кардиоцитопротекция) сегодня подтверждаются экспериментальными и клиническими исследованиями [3, 6].

Дальнейшее использование ГБО при остром коронарном синдроме, увеличение мощности исследования позволит провести более детальный анализ эффективности раннего использования ГБО у пациентов с ИМ.

Выводы

Применение ГБО в режиме «малых» доз у пациентов в первые часы развития ИМ с элевацией сегмента ST и проведенной тромболитической терапией позволило достоверно снизить внутригоспитальную летальность, $p = 0,044$.

БИБЛИОГРАФИЧЕСКИЙ СПИСОК

1. Берштейн, Л. Л. Оценка эффективности реперфузии при остром инфаркте миокарда: современные концепции и методы / Л. Л. Берштейн, В. И. Новиков, Ю. Н. Гришкин // Рос. кардиол. журн. — 2005. — № 1 (51). — С. 73–79.
2. Влияние гипербарической оксигенации на реологические свойства крови у больных ишемической болезнью сердца / Г. Я. Левин [и др.] // Гемореология и микроциркуляция: матер. междунар. конф. (Ярославль, 27–29 июля 2003 г.). — Ярославль, 2003. — С. 67.
3. Гипербарическая медицина: практическое руководство / под ред. Д. Матъе; пер. с англ. — М.: БИНОМ. Лаборатория знаний, 2009. — 720 с.
4. Жданов, Г. Г. Новые пути использования ГБО при остром инфаркте миокарда / Г. Г. Жданов, И. М. Соколов // Гипербарическая физиология и медицина. — 1998. — № 1. — С. 7–8.
5. Сазонтова, Т. Г. Адаптация организма к изменению уровня кислорода — к гипоксии и гипероксии: роль активных форм кислорода и редокс-сигнализации / Т. Г. Сазонтова // Вопросы гипербарической медицины. — 2006. — № 1. — С. 4–19.
6. Саливончик, Д. П. Отдаленные результаты применения гипербарической оксигенации при лечении острого инфаркта миокарда / Д. П. Саливончик, Э. А. Доценко, В. И. Козыро // Гипербарическая физиология и медицина. — 2006. — № 4. — С. 11–18.
7. Bhatia, L. Clinical implication of ST-segment non-resolution after thrombolysis for myocardial infarction / L. Bhatia, G. J. Clesham, D. R. Turner // J.R.Soc. Med. — 2004. — Vol. 97(12). — P. 566–570.
8. Early thrombolytic treatment in acute myocardial infarction: reappraisal of the golden hour / E. Boersma [et al.] // Lancet. — 1996. — Vol. 348. — P. 771–775.
9. Extend of early ST-segment elevation resolution: a strong prediction of outcome in patients with acute myocardial infarction and a sensitive measure to compare thrombolytic regimen. A substudy of the international joint efficacy comparison of thrombolysis (INJECT) trial / R. Schroder [et al.] // 1995. — Vol. 26(7). — P. 1657–1664.
10. Fibrinolytic Therapi Trialist (FTT) Collaborative Group Indications for fibrinolytic therapy in suspended acute myocardial infarction: collaborative overview of early mortality and major morbidity result from all randomized trials of more than 1000 patients // Lancet. — 1994. — Vol. 343. — P. 311–322.
11. Gruppo Italiano per Lo Studio della Streptochinasi nell'Infarcto Myocardico (GISSI). Effectiveness of intravenous thrombolytic treatment in acute myocardial infarction // Lancet. — 1996. Vol. 1. — P. 397–402.
12. Khan, I. A. Clinical perspectives and therapeutics of thrombolysis / I. A. Khan, R. M. Gowda // Int. J. Cardiol. — 2003. — Vol. 91(2–3). — P. 115–127.
13. Lack of myocardial perfusion immediately after successful thrombolysis. A predictor of poor recovery of left ventricular function in anterior myocardial infarction / H. Ito [et al.] // Circulation. — 1992. — Vol. 85. — P. 1699–1705.
14. Late assessment of thrombolytic efficacy (LATE) study with alteplase 6–24 hours after onset of acute myocardial infarction // Lancet. — 1996. — Vol. 342. — P. 759–766.
15. Myocardial infarction and coronary deaths in the World Health Organization MONICA Project. Registration procedures, event rates, and case fatality rates in 38 populations from 21 countries in four continents / H. Tunstall-Pedoe [et al.] // Circulation. — 1994. — Vol. 90. — P. 583–612.
16. Ribichini, F. Reperfusion treatment of ST-elevation acute myocardial infarction / F. Ribichini, V. Ferrero, W. Wijns // Prog. Cardiovasc. Dis. — 2004. — Vol. 47(2). — P. 131–157.
17. ST-segment resolution and infarct-related artery patency and flow after thrombolytic therapy. Thrombolysis in Myocardial Infarction (TIMI) 14 investigators / J. A. de Lemos [et al.] // Am. J. Cardiol. — 2000. — Vol. 85(3). — P. 299–304.

Поступила 11.02.2010

СЛУЧАЙ ИЗ КЛИНИЧЕСКОЙ ПРАКТИКИ

УДК 616.98:578.828НIV–053.2+616–002.582–616–076.5

СЛУЧАЙ САРКОМЫ КАПОШИ У ДЕВЯТИМЕСЯЧНОГО ВИЧ–ИНФИЦИРОВАННОГО РЕБЕНКА

А. В. Мишин, Д. А. Зиновкин, Э. А. Надыров,
Р. А. Логинов, Р. В. ДорошенкоГомельский государственный медицинский университет
Гомельское областное клиническое патологоанатомическое бюро
Республиканский научно-практический центр радиационной медицины
и экологии человека, г. Гомель

В данной статье описан случай саркомы Капоши у ВИЧ-инфицированной 9-месячной девочки, в котором опухоль характеризовалась отсутствием кожных проявлений, генерализованным поражением лимфатических узлов, а также редким у детей проявлением в тимусе и селезенке.

Ключевые слова: саркома Капоши, ВИЧ-инфекция, ребенок.

THE CASE OF SARCOMA KAPOSI AT THE NINE-MONTH OLD HIV-INFECTED CHILD

A. V. Mishin, D. A. Zinovkin, E. A. Nadyrov, R. A. Loginov, R. V. Doroshenko

Gomel State Medical University
Gomel Region Clinical Bureau of Pathology
Republican Research Centre of Radiation Medicine and Human Ecology, Gomel

In this article the case of sarcoma Kaposi at a HIV-infected 9-th month old girl in which the tumour was characterised by absence of dermal implications, by a generalised lesion of lymph nodes and not characteristic for implications at children of the given tumour in a thymus and a lien is described.

Key words: sarcoma Kaposi, HIV-infection, child.