



Ультразвуковая компрессионная эластография: возможности ранней диагностики дистрофического поражения длинной задней крестцово-подвздошной связки при боли внизу спины

И. В. Назаренко, А. М. Юрковский

Гомельский государственный медицинский университет, г. Гомель, Беларусь

Резюме

Цель исследования. Оценить возможность применения ультразвуковой компрессионной эластографии для выявления ранних незначительно выраженных дистрофических изменений в длинных задних крестцово-подвздошных связках при боли внизу спины.

Материалы и методы. Для достижения поставленной цели было проведено сопоставление данных компрессионной эластографии длинной задней крестцово-подвздошной связки 36 пациентов в возрасте 46,0 (23; 54) лет с болью внизу спины (опытная группа) и 30 пациентов в возрасте 36,5 (29; 48) года без боли внизу спины (группа контроля).

Результаты. Результаты оценки диагностической значимости при ультразвуковой компрессионной эластографии были следующими: AUC — 0,81 (95 % ДИ (0,63; 0,93)), $p = 0,0001$; индекс Юдена — 0,64, чувствительность — 90 % (95 % ДИ (0,69; 0,99)), $p = 0,0001$; специфичность — 74 % (95 % ДИ (0,56; 0,99)), $p = 0,0001$.

Заключение. Ультразвуковая компрессионная эластография позволяет выявлять участки дезорганизации структуры длинной задней крестцово-подвздошной связки в случаях, когда стандартное исследование в В-режиме не выявляет изменений структуры указанной связки. Применительно к длинной задней крестцово-подвздошной связке ультразвуковая компрессионная эластография имеет сопоставимые с эластографией сдвиговой волны показатели чувствительности (90 %), но более низкие показатели специфичности (74 %) и прогностической ценности (81 %), что позволяет с достаточной уверенностью диагностировать ранние дистрофические изменения длинной задней крестцово-подвздошной связки.

Ключевые слова: ультразвуковая компрессионная эластография, длинная задняя крестцово-подвздошная связка, боль внизу спины

Вклад авторов. Назаренко И.В., Юрковский А.М.: концепция и дизайн исследования, сбор материала, редактирование, обсуждение данных, обзор публикаций по теме статьи, проверка критически важного содержания, утверждение рукописи для публикации.

Конфликт интересов. Авторы заявляют об отсутствии конфликта интересов.

Источники финансирования. Исследование проведено без спонсорской поддержки.

Для цитирования: Назаренко ИВ, Юрковский АМ. Ультразвуковая компрессионная эластография: возможности ранней диагностики дистрофического поражения длинной задней крестцово-подвздошной связки при боли внизу спины. Проблемы здоровья и экологии. 2022;19(4):42–47. DOI: <https://doi.org/10.51523/2708-6011.2022-19-4-06>

Ultrasound compression elastography: possibilities for early diagnosing in case of dystrophic lesions of the long dorsal sacroiliac ligament with low back pain

Iryna V. Nazarenko, Alexei M. Yurkovskiy

Gomel State Medical University, Gomel, Belarus

Abstract

Objective. Evaluate the possibility of using ultrasound compression elastography for detecting early dystrophic changes in the long dorsal sacroiliac ligaments in case of pain in the lower back

Materials. To achieve this goal, we compared the data of compression elastography of the long dorsal sacroiliac ligament in 36 patients aged 46.0 years [23; 54] with lower back pain (experimental group) and 30 patients aged 36.5 years [29; 48] without lower back pain (control group).

Results. The results of the evaluation of diagnostic significance of ultrasound compression elastography were as follows: AUC – 0.81 (95% CI (0.63; 0.93)), $p=0.0001$; Juden index – 0.64, sensitivity – 90% (95% CI (0.69; 0.99)), $p=0.0001$; specificity – 74% (95% CI (0.56; 0.99)), $p=0.0001$.

Conclusion. Compression elastography enables to detect areas of long dorsal sacroiliac ligament structure disorganization in cases where standard B-mode can't reveal changes in the structure of this ligament. For the long dorsal sacroiliac ligament, ultrasound compression elastography has comparable sensitivity (90%) to shear wave elastography, but lower specificity (74%) and prognostic value (81%), allowing a fairly confident diagnosis of early degenerative changes in the long dorsal sacroiliac ligament.

Keywords: *ultrasound compression elastography, long dorsal sacroiliac ligament, lower back pain*

Author contributions. Nazarenko I.V., Yurkovskiy A.M.: research concept and design, collecting material, editing, discussing data, reviewing publications on the topic of the article, checking critical content, approving the manuscript for publication.

Conflict of interests. Authors declare no conflict of interest.

Funding. This study was conducted without sponsorship.

For citation: Nazarenko IV, Yurkovskiy AM. Ultrasound compression elastography: possibilities for early diagnosing in case of dystrophic lesions of the long dorsal sacroiliac ligament with low back pain. *Health and Ecology Issues*. 2022;19(4):42–47. DOI: <https://doi.org/10.51523/2708-6011.2022-19-4-06>

Введение

Возникновение боли внизу спины часто является следствием функциональных и дистрофических изменений опорно-двигательного аппарата. Структурами, способными в случае их функциональной перегрузки или повреждения выступать генераторами боли, являются связки пояснично-крестцового отдела позвоночника [1, 2]. Чаще всего у пациентов с болью внизу спины выявляют патологию (дистрофическое поражение) длинной задней крестцово-подвздошной связки (ДЗКПС), реже — подвздошно-поясничной, крестцово-бугорной, надостной и межостистых связок [2, 3].

Диагностика ДЗКПС-индуцированного синдрома боли внизу спины (синдром БВС) основывается на выявлении триггерной точки, проекционно соответствующей ДЗКПС, а также на выявлении изменений эхо-структуры («смазанности» фибриллярной текстуры, появлении гипоэхогенных участков) и изменений толщины на симптоматической стороне: здесь имеется в виду такой признак, как утолщение медиального края ДЗКПС в области ее средней трети на уровне поперечного бугорка S3 [2]. Однако перечисленные признаки, в частности изменения эхо-структуры, выявляются либо в стадию потенциально обратимых изменений, либо, что чаще, в стадию необратимых изменений. Что касается выявления ранних дистрофических изменений, предшествующих выраженным клиническим проявлениям синдрома БВС, то данный вопрос возможно считать решенным лишь частично, поскольку недавно предложенный способ диагностики ранних дистрофических изменений ДЗКПС, заключающийся в определении степени асимметрии параметров сдвиговой волны между «симптоматиче-

ской» и «бессимптомной» ДЗКПС [3], несмотря на свою высокую прогностическую ценность на амбулаторно-поликлиническом этапе, труднореализуем из-за отсутствия ультразвуковых аппаратов экспертного класса с функцией компрессионной эластографии.

Метод ультразвуковой компрессионной эластографии (УЭГ) — одна из функций в ультразвуковой диагностике, основанная на оценке эластичности и жесткости органов и тканей, имеющих поверхностное расположение. Результаты исследования отображаются в цветовой шкале (картограмме) с вычислением коэффициента деформации тканей при компрессии ультразвуковым датчиком. Этим можно объяснить интерес к возможностям УЭГ, поскольку последняя способна существенно улучшить верификацию ранних дистрофических изменений в ДЗКПС (гипоэхогенных участков в толще связки, которые являются ультразвуковым эквивалентом дистрофии межучного вещества) [2, 3].

Цель исследования

Оценить возможность применения компрессионной ультразвуковой эластографии для выявления ранних незначительно выраженных дистрофических изменений длинных задних крестцово-подвздошных связок при дорсалгии.

Материалы и методы

Для достижения поставленной цели было проведено сопоставление данных ультразвукового исследования ДЗКПС (компрессионная УЭГ, УЭГ поперечной сдвиговой волны, В-режим) 36 пациентов в возрасте 46,0 (23; 54) лет с болью внизу спины (опытная группа) и 30 пациентов в возрасте 36,5 (29; 48) года без боли внизу спины (группа контроля).

Критерием включения пациентов в группу контроля было отсутствие в течение 3 и более месяцев болевого синдрома в области, ограниченной 12-м ребром вверху и ягодичными складками внизу. Критерием включения пациентов в опытную группу было наличие боли внизу спины, а также наличие триггерной точки в $20,0 \pm 5,0$ мм каудальнее задней верхней ости подвздошной кости на «симптоматической» стороне.

Ультразвуковое исследование ДЗКПС проводилось независимо друг от друга двумя специалистами по заранее согласованной схеме на ультразвуковом сканере экспертного класса Mindray DC-80 в В-режиме, в режиме компрессионной эластографии, а также в режиме S-Sharewave с определением индексов жесткости (в кПа и м/с) на различных участках ДЗКПС.

ДЗКПС оценивались по следующим критериям: наличие/отсутствие увеличения дорсовентрального размера или объема (В-режим); наличие/отсутствие перилигаментозного отека — зоны неоднородного снижения эхогенности вокруг связки (В-режим); наличие/отсутствие дезорганизации фасцикулярного паттерна (В-режим); наличие/отсутствие участков дистрофии межпозвоночного вещества (В-режим, компрессионная УЭГ); наличие/отсутствие асимметрии параметров поперечной сдвиговой волны между симптоматической и бессимптомной сторонами (УЭГ сдвиговой волны).

Способ верификации ДЗКПС-индуцированного синдрома БВС: введение 2 мл 2 % раствора в пространство под ДЗКПС на симптоматической

стороне. Тест считался положительным в случае исчезновения болевого синдрома в течение 5 минут от момента введения анестетика [3].

Статистический анализ проводился с использованием пакета прикладных программ MedCalc software, version 12. В случаях распределения количественных показателей, отличавшихся от нормальных, данные представлялись в виде медианы 25-го и 75-го перцентилей (Me (25; 75)). Для оценки чувствительности, специфичности и качества прогностической модели (AUS) использовался ROC-анализ.

Результаты и обсуждение

Сопоставление данных, полученных в В-режиме и в режиме компрессионной УЭГ

При исследовании 60 ДЗКПС в В-режиме в группе контроля ни у одного из обследованных пациентов не было выявлено изменений фибриллярной текстуры и наличия гипоэхогенных участков (ультразвукового эквивалента дистрофии межпозвоночного вещества). Однако при компрессионной УЭГ и УЭГ сдвиговой волны в 6 ДЗКПС (все пациенты относились к возрастному периоду 60–74 года) были выявлены признаки дистрофического поражения ДЗКПС: участки УЭГ-неоднородности структуры, снижение скорости распространения сдвиговой волны, что соответствовало стадии потенциально обратимых изменений [4, 5, 6, 7, 8]. Наглядно это представлено на рисунке 1.

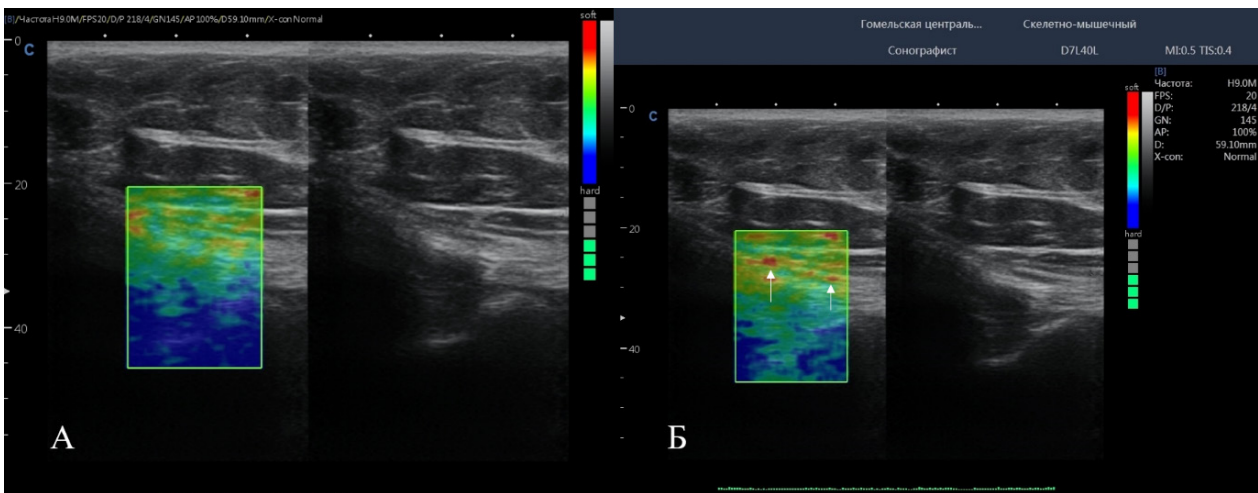


Рисунок 1. ДЗКПС. Эластограммы компрессионной УЭГ и эхограммы в В-режиме:
 А — неизменная ДЗКПС (УЭГ-паттерн и паттерн зоны интереса в В-режиме),
 Б — дистрофически измененная ДЗКПС (УЭГ-паттерн и паттерн зоны интереса в В-режиме)
 (стрелками отмечены участки неоднородности структуры — ограниченного дистрофического поражения)

Figure 1. LDSL. Compression elastography and echogram in B-mode:
 A – unchanged LDSL (elastographic pattern and the pattern of the area of interest in the «B» mode),
 B – dystrophically modified LDSL (elastographic pattern and the pattern of the area of interest in the «B» mode).
 Arrows indicate areas of structural heterogeneity – limited dystrophic lesions

Сопоставление данных, полученных в режиме компрессионной УЭГ и режиме УЭГ поперечной сдвиговой волны

При исследовании в В-режиме в опытной группе на симптоматической стороне были выявлены следующие изменения: нечеткость контуров связки ($n = 34$); утолщение ($> 20\%$ по сравнению с контрлатеральной) в области медиального края средней трети связки ($n = 31$); дезорганизация фасцикулярной структуры ($n = 34$); гипоехогенные участки в пределах связки ($n = 25$).

При исследовании в режиме УЭГ поперечной сдвиговой волны на симптоматической стороне были выявлены следующие изменения: снижение скорости распространения сдвиговой волны ($n = 30$); увеличение скорости распространения сдвиговой волны ($n = 6$).

При исследовании в режиме компрессионной УЭГ на симптоматической стороне были выявлены следующие изменения: участки неоднородности структуры ДЗКПС ($n = 27$) — УСЭ-эквивалент дистрофических изменений межзачаточного вещества. В трех случаях (у пациентов с положительным «finger»-тестом) было отмечено наличие феномена «аномально малого пространства под ДЗКПС» в сочетании с зоной УСЭ-неоднородности (за счет отека) подсвязочного пространства. В шести случаях изменений УСЭ-паттерна выявлено не было. Любопытно, что указанный результат был получен у пациентов с феноменом увеличенной скорости распространения сдвиговой волны в ДЗКПС, т. е. у пациентов с УСЭ-паттерном, соответствующим стадии реактивных изменений [4, 5, 6, 7, 8]. Последнее означает, что в стадию реактивных изменений компрессионная УЭГ может давать ложноотрицательные результаты.

Для оценки диагностической значимости

компрессионной УЭГ при ДЗКПС-индуцированном БВС были проведены сопоставления показателей ее чувствительности, специфичности и прогностической ценности с показателями УЭГ поперечной сдвиговой волны. Результаты приведены ниже (способ верификации — адресное введение анестетика).

Результаты оценки диагностической значимости критерия «неоднородность структуры ДЗКПС» при компрессионной УЭГ были следующими: AUC — 0,81 (95 % ДИ (0,63; 0,93)), $p = 0,0001$; индекс Юдена — 0,64, чувствительность — 90 % (95 % ДИ (0,69; 0,99)), $p = 0,0001$; специфичность — 74 % (95 % ДИ (0,56; 0,99)), $p = 0,0001$.

Результаты оценки диагностической значимости критерия «асимметрия параметров УЭГ поперечной сдвиговой волны $> 20\%$ » между бессимптомной и симптоматической стороной были следующими (в кПа): AUC — 0,95 (95 % ДИ (0,59; 1,0)), $p = 0,0001$; индекс Юдена — 0,95; чувствительность — 99,0 % (95 % ДИ (59,0; 100,0)), $p = 0,0001$; специфичность — 95,1 % (95 % ДИ (60,0; 100,0)), $p = 0,0001$.

Результаты оценки диагностической значимости критерия «асимметрия параметров УЭГ поперечной сдвиговой волны $> 20\%$ » между бессимптомной и симптоматической стороной были следующими (в м/с): AUC — 0,95 (95 % ДИ (0,63; 1,0)), $p = 0,001$; индекс Юдена — 0,95; чувствительность — 98,8 % (95 % ДИ (60,0; 100,0)), $p = 0,001$; специфичность — 95,0 % (95 % ДИ (58,0; 100,0)), $p = 0,0001$.

Сравнительная оценка прогностической ценности УЭГ поперечной сдвиговой волны и компрессионной УЭГ представлена на рисунке 2.

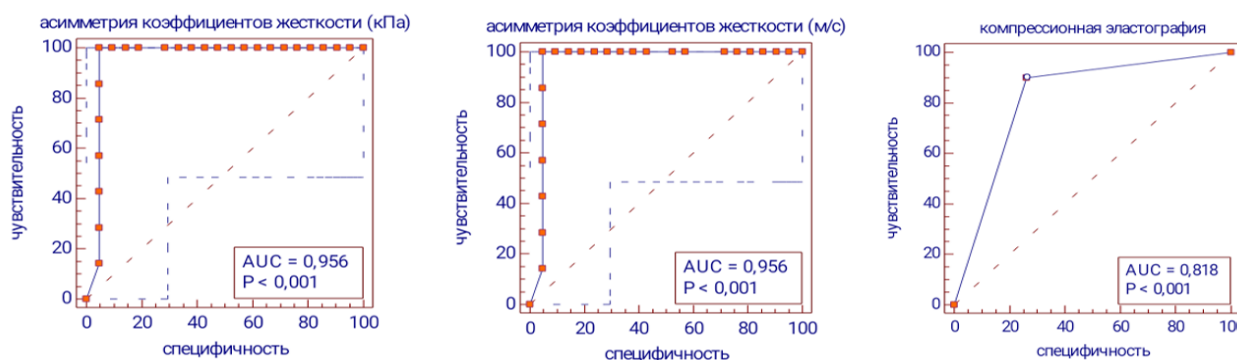


Рисунок 2. AUC. ДЗКПС. Оценка прогностической силы критерия: «асимметрия коэффициентов жесткости $> 0\%$ » УЭГ поперечной сдвиговой волны и «неоднородность структуры» компрессионной УЭГ

Figure 2. AUC. LDSL. Assessment of prognostic power of the criterion: «stiffness coefficient asymmetry $> 0\%$ » transverse shear wave elastography and «structure heterogeneity» of compression elastography

Как следует из представленных выше данных, компрессионная УЭГ по сравнению с УЭГ поперечной сдвиговой волны имеет несколько меньшие чувствительность, специфичность и прогностическую ценность, однако тем не менее она позволяет с достаточной уверенностью диагностировать ранние дистрофические изменения. Нужно отметить, что это особенно важно в случаях, когда невозможно дифференцировать (из-за одинаковой экзогенности) патологически измененную ткань от здоровой. Последнее как раз и было подтверждено результатами исследования группы контроля: так, в 6 случаях у пациентов из этой группы были выявлены участки УЭГ-неоднородности структуры и снижение скорости распространения сдвиговой волны, т. е. при компрессионной УЭГ были выявлены признаки, соответствующие той стадии развития патологического процесса, в которую функциональная перегрузка может обернуться ДЗКПС-индуцированной БВС. Отсюда следует, что компрессионная УЭГ так же, как и УЭГ поперечной сдвиговой волны, способна выявлять изменения ДЗКПС, предшествующие БВС.

Разумеется, приведенные нами предварительные результаты требуют дальнейшей про-

работки на большем количестве материала. Тем не менее полученные результаты уже позволяют сделать ряд выводов.

Выводы

Компрессионная УЭГ позволяет выявлять участки дезорганизации структуры ДЗКПС в случаях, когда стандартное исследование в В-режиме не выявляет изменений структуры указанной связки.

Применительно к ДЗКПС компрессионная УЭГ имеет сопоставимые с УЭГ сдвиговой волны показатели чувствительности (90 %), но более низкие показатели специфичности (74 %) и прогностической ценности (81 %), что позволяет с достаточной уверенностью диагностировать ранние дистрофические изменения ДЗКПС.

Наличие клинических признаков, предполагающих ДЗКПС-индуцированную БВС, при отсутствии структурных изменений в В-режиме следует считать основанием для проведения компрессионной УЭГ с целью выявления локального (нераспространенного) дистрофического поражения ДЗКПС.

Список литературы

1. Panjabi MM. A hypothesis of chronic back pain: ligament subfailure injuries lead to muscle control dysfunction. *Eur Spine J.* 2006;15(5):668-676. DOI: <https://doi.org/10.1007/s00586-005-0925-3>
2. Юрковский АМ. Пояснично-крестцовые лигаментозы: диагностические возможности соноэластографии. *Медицинские новости.* 2021;(1):78-80.
3. Юрковский АМ. Соноэластография сухожилий и связок: диагностические возможности метода. Журнал Гродненского государственного медицинского ун-та. 2012;2(38):11-15. [дата обращения 2022 апрель 28]. Режим доступа: <http://journal-grsmu.by/index.php/ojs/article/view/442>
4. Cook JL, Rio E, Purdam CR, Docking SI. Revisiting the continuum model of tendon pathology: what is its merit in clinical practice and research? *British J Sports Medicine.* 2016;50(19):1187-1191. DOI: <https://doi.org/10.1136/bjsports-2015-095422>

5. Cook JL, Rio E, Purdam CR, Girdwood M, Ortega-Cebrian S, Docking SI. El continuum de la patología de tendón: concepto actual e implicaciones clínicas. *Apunts Medicina de l'Esport.* 2017;52(194):61-69. DOI: <https://doi.org/10.1016/j.apunts.2017.05.002>
6. Cook JL, Screen HR. Tendon pathology: Have we missed the first step in the development of pathology? *J Applied Physiology.* 2018;125(4):1349-1350. DOI: <https://doi.org/10.1152/jappphysiol.00002.2018>
7. McCreesh K, Lewis J. Continuum model of tendon pathology - where are we now? *International J Experimental Pathology.* 2013;94(4):242-247. DOI: <https://doi.org/10.1111/iep.12029>
8. Fu S-C, Rolf C, Cheuk Y-C, Lui PP, Chan K-M. Deciphering the pathogenesis of tendinopathy: a three-stages process. *Sports Med Arthrosc Rehabil Ther Technol.* 2010;2:30. DOI: <https://doi.org/10.1186/1758-2555-2-30>

References

1. Panjabi MM. A hypothesis of chronic back pain: ligament subfailure injuries lead to muscle control dysfunction. *Eur Spine J.* 2006;15(5):668-676. DOI: <https://doi.org/10.1007/s00586-005-0925-3>
2. Yurkovskiy AM. Lumbo-sacral ligamentosis: diagnostic possibilities of sonoelastography. *Medical news.* 2021;(1):78-80.
3. Yurkovskiy AM. Sonoelastography of the tendons and ligaments: diagnostic potential of the method (literature review). *Journal GrSMU.* 2012;2(38):11-15. [date of access 2022 April 28]. Available from: <http://journal-grsmu.by/index.php/ojs/article/view/442> (In Russ.).
4. Cook JL, Rio E, Purdam CR, Docking SI. Revisiting the continuum model of tendon pathology: what is its merit in clinical practice and research? *British J Sports Medicine.* 2016;50(19):1187-1191. DOI: <https://doi.org/10.1136/bjsports-2015-095422>

5. Cook JL, Rio E, Purdam CR, Girdwood M, Ortega-Cebrian S, Docking SI. El continuum de la patología de tendón: concepto actual e implicaciones clínicas. *Apunts. Medicina de l'Esport.* 2017;52(194):61-69. DOI: <https://doi.org/10.1016/j.apunts.2017.05.002>
6. Cook JL, Screen HR. Tendon pathology: Have we missed the first step in the development of pathology? *J Applied Physiology.* 2018;125(4):1349-1350. DOI: <https://doi.org/10.1152/jappphysiol.00002.2018>
7. McCreesh K, Lewis J. Continuum model of tendon pathology - where are we now? *International J Experimental Pathology.* 2013;94(4):242-247. DOI: <https://doi.org/10.1111/iep.12029>
8. Fu S-C, Rolf C, Cheuk Y-C, Lui PP, Chan K-M. Deciphering the pathogenesis of tendinopathy: a three-stages process. *Sports Med Arthrosc Rehabil Ther Technol.* 2010;2:30. DOI: <https://doi.org/10.1186/1758-2555-2-30>

Информация об авторах / Information about the authors

Назаренко Ирина Вячеславовна, к.м.н., доцент, декан медико-диагностического факультета, доцент кафедры лучевой диагностики, лучевой терапии с курсом ФПКП, УО «Гомельский государственный медицинский университет», Гомель, Беларусь

ORCID: <https://orcid.org/0000-0003-1086-1675>

e-mail: irisha_n.91@mail.ru

Юрковский Алексей Михайлович, д.м.н., доцент, заведующий кафедрой лучевой диагностики, лучевой терапии с курсом ФПКП, УО «Гомельский государственный медицинский университет», Гомель, Беларусь

ORCID: <https://orcid.org/0000-0003-0808-183X>

e-mail: yurkovsky@mail.ru

Iryna V. Nazarenko, Candidate of Medical Sciences, Dean of the Faculty of Medicine and Diagnostics, Associate Professor of the Department of Radiation Diagnostics, Radiation Therapy with course of the Faculty of Professional Development and Retraining, Gomel State Medical University

ORCID: <https://orcid.org/0000-0003-1086-1675>

e-mail: irisha_n.91@mail.ru

Alexei M. Yurkovskiy, PhD (Med), Ass. Professor, Head of the Department of Radiation Diagnostics, Radiation Therapy with course of the Faculty of Professional Development and Retraining, Gomel State Medical University

ORCID: <https://orcid.org/0000-0003-0808-183X>

e-mail: yurkovsky@mail.ru

Автор, ответственный за переписку / Corresponding autor

Назаренко Ирина Вячеславовна

e-mail: irisha_n.91@mail.ru

Iryna V. Nazarenko

e-mail: irisha_n.91@mail.ru

Поступила в редакцию / Received 07.07.2022

Поступила после рецензирования / Accepted 02.10.2022

Принята к публикации / Revised 19.11.2022