



Радиационно-индуцированная модель дистрофических изменений мышечно-сухожильного перехода у биологических моделей: пилотное исследование

А. М. Юрковский¹, И. В. Назаренко¹,
С. Л. Ачинович², Н. Н. Веялкина³

¹Гомельский государственный медицинский университет, г. Гомель, Беларусь

²Гомельский областной клинический онкологический диспансер, г. Гомель, Беларусь

³Институт радиобиологии НАН Беларуси, г. Гомель, Беларусь

Резюме

Цель исследования. Оценить возможность применения рентгеновского излучения для моделирования дистрофических поражений мышечно-сухожильного перехода (МСП) у биологических моделей (крыс).

Материалы и методы. Объектом исследования были модельные животные (6 крыс). Облучение животных проводилось в режиме 10 Гр и 20 Гр на установке облучения биологического назначения X-RAD 320 Precision X-ray Inc в дозах 10 Гр и 20 Гр. Морфологическое исследование задних конечностей крыс после воздействия ионизирующим излучением проводилось по стандартной схеме. Сонография осуществлялась на ультразвуковом сканере Mindray DC-80 (применялся линейный датчик с рабочей частотой 16–18 МГц).

Результаты. Выявлен параллелизм между гистологическими, иммуногистохимическими и сонографическими изменениями при радиационно-индуцированном поражении мышечно-сухожильного перехода (указанные изменения носят кратковременный характер в сухожильной части и длительный — в мышечной части, при этом выраженность изменений предопределяется поглощенной дозой, что дает возможность воспроизводить любые этапы патологического континуума).

Заключение. Предложенная модель радиационно-индуцированного поражения мышечно-сухожильного перехода позволяет воспроизвести гистологический и сонографический паттерн, соответствующий подострой и хронической фазе указанного патологического процесса без травмирующего воздействия на мышцу и сухожилие.

Ключевые слова: биологическая модель, радиационно-обусловленные поражения мышечно-сухожильного перехода

Вклад авторов. Юрковский А.М., Назаренко И.В., Ачинович С.Л., Веялкина Н.Н.: концепция и дизайн исследования, сбор материала, редактирование, обсуждение данных, обзор публикаций по теме статьи, проверка критически важного содержания, утверждение рукописи для публикации.

Конфликт интересов. Авторы заявляют об отсутствии конфликта интересов.

Источники финансирования. Работа выполнялась в рамках Государственной программы научных исследований на 2021–2025 гг. «Природные ресурсы и окружающая среда», подпрограмма 3 «Радиация и биологические системы» в рамках «Разработать критерии оценки радиационно-индуцированных изменений ткани внутренней среды, основанной на анализе структуры и механических свойств клеточного компонента на моделях in vitro и in vivo»

Для цитирования: Юрковский АМ, Назаренко ИВ, Ачинович СЛ, Веялкина НН. Радиационно-индуцированная модель дистрофических изменений мышечно-сухожильного перехода у биологических моделей: пилотное исследование. *Проблемы здоровья и экологии.* 2022;19(2):90–98. DOI: <https://doi.org/10.51523/2708-6011.2022-19-2-11>

A radiation-induced model of dystrophic changes in the myotendinous junction in biological models: a pilot study

Alexei M. Yurkovskiy¹, Irina V. Nazarenko¹,
Sergei L. Achinovich², Natalia N. Veyalkina³

¹Gomel State Medical University, Gomel, Belarus

²Gomel Regional Clinical Oncological Dispensary, Gomel, Belarus

³Institute of Radiobiology of the National Academy of Sciences of Belarus, Gomel, Belarus

Abstract

Objective. To evaluate the possibility of using X-ray radiation to model dystrophic lesions of the myotendinous junction in biological models (rats).

Materials and methods. The objects of the study were model animals (6 rats). The animals were irradiated in the 10 Gy and 20 Gy modes using the biological irradiation unit X-RAD 320 Precision X-ray Inc in doses of 10 and 20 Gy. The

morphological examination of the hind limbs of the rats after exposure to ionizing radiation was carried out according to the standard scheme. Sonography was performed on an expert class Mindrey DC-80 ultrasound scanner (a linear transducer with an operating frequency of 18–20 MHz was used).

Results. A parallelism has been found between histological, immunohistochemical and sonographic changes in radiation-induced damage to the myotendinous junction (these changes are short-term in nature in the tendon part and long-term in the muscle part, while the severity of the changes is predetermined by the absorbed dose, which makes it possible to reproduce any stages of the pathological continuum).

Conclusion. The proposed model of radiation-induced damage to the myotendinous junction allows reproducing a histological and sonographic pattern corresponding to the subacute and chronic phase of the specified pathological process without traumatic effects on the muscle and tendon.

Keywords: *biological model, radiation-induced damage to the myotendinous junction*

Author contributions. Yurkovskiy A.M., Nazarenko I.V., Achinovich S.L., Veyalkina N.N.: research concept and design, collecting material, editing, discussing data, reviewing publications on the topic of the article, checking critical content, approving the manuscript for publication.

Conflict of interest. The authors declare no conflict of interest.

Funding. The work was carried out within the framework of the State Program of Scientific Research for 2021–2025 "Natural Resources and the Environment", subprogram 3 "Radiation and Biological Systems" within the framework of the task "To develop criteria for the evaluation of radiation-induced changes of the tissue of the internal medium based on the analysis of the structure and mechanical features of the cell component on models in vitro and in vivo".

For citation: Yurkovskiy AM, Nazarenko IV, Achinovich SL, Veyalkina NN. A radiation-induced model of dystrophic changes in the myotendinous junction in biological models: a pilot study. *Health and Ecology Issues*. 2022;19(2):90–98. DOI: <https://doi.org/10.51523/2708-6011.2022-19-2-11>

Введение

Дистрофические изменения МСП, возникающие в результате функциональной перегрузки, — явление распространенное, однако редко диагностируемое. Диагноз при указанной патологии ставится, как правило, клинически [1] и подтверждается в лучшем случае диагностической блокадой [2]. Других, более надежных способов диагностики пока не предложено. Отсюда и необходимость разработки соответствующих диагностических критериев (прежде всего, лучевых). Однако для решения этой задачи необходима биологическая модель, позволяющая смоделировать дистрофические изменения в области МСП без травмирующего или раздражающего воздействия. И таким условиям, как представляется, соответствует модель радиационно-обусловленных дистрофических изменений мышц и сухожилий у крыс.

Цель исследования

Оценить возможность применения рентгеновского излучения для моделирования дистрофических изменений мышечно-сухожильного перехода у биологических моделей (крыс).

Материалы и методы

Объектом исследования были модельные животные (6 крыс). Указанное количество модельных животных было сочтено достаточным для пилотного исследования, поскольку до принятия решения о более масштабном исследо-

вании необходимо было убедиться в возможности применения рентгеновского излучения для моделирования дистрофических изменений мышечно-сухожильного перехода. До начала эксперимента было получено одобрение комитета по этике УО «Гомельский государственный медицинский университет» на проведение исследования (протокол № 2 от 24.03.2021 г.). Все экспериментальные работы с лабораторными животными выполнялись в соответствии с общепринятыми нормами обращения с животными и правилами Директивы 2010/63/EU Европейского Парламента и Совета Европейского Союза по охране животных, используемых в научных целях, от 22 сентября 2010 г.

Облучение животных проводилось в режиме 10 Гр и 20 Гр на установке облучения биологического назначения X-RAD 320 Precision X-ray Inc (напряжение на трубке — 320 кВ, мощность дозы — 98,8 сГр/мин, фильтр № 1 (2 мм Al), расстояние до объекта — 50 см) в дозах 10 Гр и 20 Гр. Перед процедурой облучения животные седатировались. Участки, не подлежащие облучению, экранировались просвинцованной рентгенозащитной резиной. Видеоконтроль адекватности положения животных осуществлялся в течение всего времени облучения.

Сонографическое исследование задних конечностей крыс проводилось на ультразвуковом сканере экспертного класса Mindray DC-80 (применялся линейный датчик с рабочей частотой 18–20 МГц) через 3 недели после ионизирующе-

го воздействия. Оценка состояния МСП проводилась в В-режиме двумя операторами независимо друг от друга по согласованной методике.

Из эксперимента животных выводили путем передозировки тиопентала натрия. Фрагменты тканей (фрагменты мышц и сухожилий) фиксировались в 10 % забуференном формалине и подвергались стандартной парафиновой проводке: проводились через батарею спиртов, ксилол, парафин. Были выполнены гистологические срезы толщиной 4 мкм, гистологические препараты окрашивались гематоксилином и эозином. Гистологические препараты фотографировались в 5 полях зрения (объектив 10) и в 5 полях зрения (объектив 40) при помощи цифровой камеры Olympus SC20 с разрешением 1596 × 1196 пикселей.

Используемый микроскоп: Olympus CX41 RF. Площадь поля зрения исследуемого изображения составила 190816 μm^2 (объектив 10) и 119301 μm^2 (объектив 40) [3].

Иммуногистохимическое исследование выполнялось с помощью системы визуализации Novolink Max Polymer Detection System (BOND Leica Biosystems (UK)). В качестве хромогена применялся диаминобензидин. Использовались первичные моноклональные антитела корпорации DAKO Agilent Pathology Solutions (USA) к Collagen IV (клон CIV22). Подсчет экспрессии осуществлялся полуколичественным методом. Количественная оценка уровня экспрессии Collagen IV выполнялась с использованием программы для морфометрии Aperio Image Scope (алгоритм «positive pixel count») путем анализа цифрового изображения, полученного с помощью микроскопа и фотокамеры (увеличение: объектив ×40), минимальное количество полей зрения — 5.

Оценка результатов анализа проводилась по распространенности и интенсивности коричневой окраски продуктов реакции ДАБ (красные поля — выраженная экспрессия, оранжевые — умеренно-выраженная, желтые — слабовыраженная, синяя и белая окраска — отсутствие экспрессии). Для количественной оценки рассчитывались индексы интенсивности: индекс интенсивности в иммунопозитивных участках (Iwavg); общий индекс интенсивности (Iavg) [4].

Статистический анализ проводился с применением пакета прикладных программ «Statistica», 10,0 (StatSoft, Inc., США, лицензия №AXXR012E839529FA). В случае распределения количественных показателей, отличных от нормального, данные представлялись в виде медианы 25-го и 75-го перцентилей, при нормальном распределении признака — в виде среднего арифметического и стандартного отклонения среднего арифметического. Для сравнения данных, полученных в группе контроля и опытной группе, использовался Т-критерий.

Результаты и обсуждение

Оценка морфологического паттерна МСП экранированной конечности и конечности, подвергшейся облучению в разных режимах

В таблице 1 представлены гистологические (площадь клеточных элементов, площадь ядер) и иммуногистохимические данные (показатели экспрессии коллагена 4-го типа), полученные при различных режимах облучения и демонстрирующие снижение клеточности в сухожильной части МСП, увеличение площади ядер в мышечной части с параллельным снижением экспрессии коллагена 4-го типа по мере нарастания поглощенной дозы.

Таблица 1. Цитоморфометрические показатели и показатели экспрессии коллагена 4-го типа сухожильной и мышечной части МСП конечностей (поглощенная доза — 0 Гр, 10 Гр, 20 Гр)

Table 2. Cytomorphometric parameters and type 4 collagen expression parameters in the tendon and muscle parts of the MTJ of the extremities (absorbed dose 0 Gy, 10 Gy, 20 Gy)

Поглощенная доза	Цитоморфометрические показатели, μm^2		Показатели экспрессии коллагена 4-го типа (Col IV)			
	сухожильная часть	мышечная часть	Iavg Col IV		Iwavg Col IV	
	площадь клеточных элементов	площадь ядер	сухожильная часть	мышечная часть	сухожильная часть	мышечная часть
0 Гр	68,2 (67,2; 71,1)	26,4 (24,62; 29,6)	189,2 (185,5; 191,1)	182,6 (180,5; 183,1)	194,6 (192,3; 197,7)	182,7 (181,6; 184,3)
10 Гр	57,15 (56,23; 58,6)	19,6 (18,9; 21,5)	185,1 (183,5; 186,9)	167,2 (164,5; 169,3)	186,96 (185,6; 187,2)	168,1 (165,3; 169,2)
20 Гр	49,2 (45,7; 51,3)	18,2 (16,4; 20,8)	169,24 (165,2; 171,1)	175,5 (173,5; 178,1)	172,3 (167,2; 174,6)	176,6 (174,7; 178,3)

Сопоставление гистологических и иммуногистохимических данных мышечной и сухожильной части МСП при различных дозовых нагрузках

Соотношение цитоморфометрических показателей (площадь клеточных элементов в фрагменте сухожильной части): 0 Гр / 10 Гр – $p = 0,02$; 0 Гр / 20 Гр – $p = 0,001$.

Соотношение цитоморфометрических показателей (площадь ядер в мышечной части): 0 Гр / 10 Гр – $p = 0,014$; 0 Гр / 20 Гр – $p = 0,012$.

Соотношение показателей экспрессии Iavg Col IV в фрагменте сухожильной части: 0 Гр / 10 Гр – $p = 0,044$; 0 Гр / 20 Гр – $p = 0,0002$.

Соотношение показателей экспрессии Iavg Col IV в фрагменте мышечной части: 0 Гр / 10 Гр – $p = 0,0007$; 0 Гр / 20 Гр – $p = 0,015$.

Соотношение показателей экспрессии Iwavg Col IV в фрагменте сухожильной части: 0 Гр / 10 Гр – $p = 0,05$; 0 Гр / 20 Гр – $p = 0,02$.

Соотношение показателей экспрессии Iwavg Col IV в фрагменте мышечной части: 0 Гр / 10 Гр – $p = 0,0004$; 0 Гр / 20 Гр – $p = 0,008$.

Сопоставления сонографического и гистологического паттерна МСП экранированной конечности

Сонографический паттерн сухожильной части МСП: контуры четкие, текстура фибриллярная (в продольном сечении).

Сонографический паттерн мышечной части МСП (продольное сечение): четко дифференцируются экзогенные линейные структуры перимизиума с прослойками гипозоногенных мышечных пучков.

Указанному сонографическому паттерну сухожильной и мышечной части МСП соответствовали гистологические и иммуногистохимические данные, представленные на рисунках 1, 2 и в таблице 1.

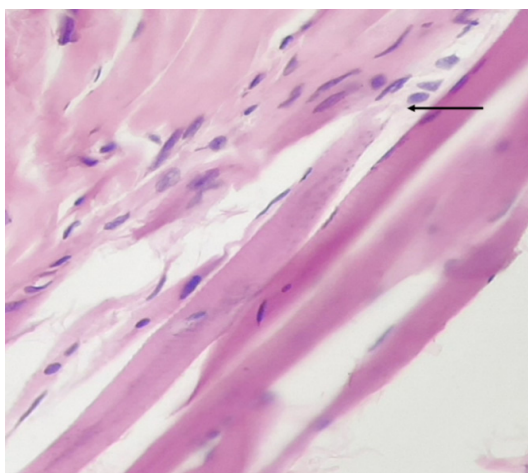


Рисунок 1. МСП (указано стрелкой). Контрольная группа. Окраска: гематоксилин и эозин.
Увеличение: объектив $\times 40$

Figure 1. MTJ (indicated by the arrow). Control group. Staining: hematoxylin and eosin.
Magnification: objective lens $\times 40$

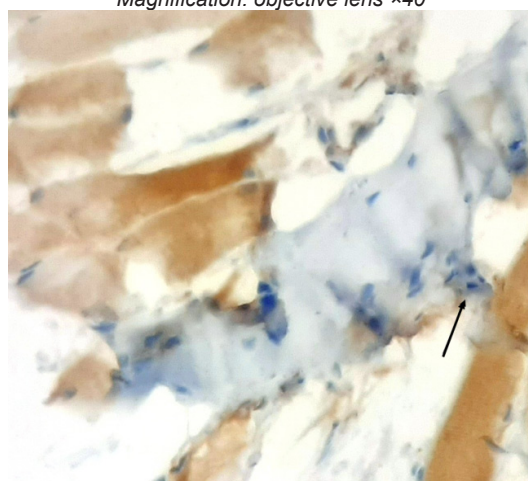


Рисунок 2. МСП (указано стрелкой). Контрольная группа. Иммуногистохимическая окраска с антителами к Collagen IV.
Контроль окраска: гематоксилин Майера.

Figure 2. MTJ (indicated by the arrow). Control group. Immunohistochemical staining with antibodies to Collagen IV.
Control staining with Mayer's hematoxylin.
Magnification: objective lens $\times 40$

Как видно на рисунке 1, теноциты в области прикрепления имеют несколько полиморфные ядра с зернистым хроматином, широкий ободок цитоплазмы. В других участках сухожилия теноциты вытянутой формы с гиперхромными ядрами, узким ободком цитоплазмы. Тенденция к формированию ядерных симпластов слабо выражена и определяется только в единичных поперечно-полосатых мышечных волокнах.

Сопоставления сонографического и гистологического паттерна МСП, подвергнутого облучению (поглощенная доза 10 Гр)

Сонографический паттерн сухожильной части МСП: контуры нечеткие, фибриллярные волокна «подчеркнуты» (за счет увеличения про-

странств между волокнами вследствие отека), но при этом сохраняют целостность, мелкие участки пониженной эхогенности в толще сухожилия.

Сонографический паттерн мышечной части МСП (продольное сечение): нарушение дифференцировки между перимизиумом и мышечными пучками вследствие понижения эхогенности перимизиума и повышения эхогенности мышечных пучков.

Указанному сонографическому паттерну сухожильной и мышечной части МСП соответствовали гистологические и иммуногистохимические данные, представленные на рисунках 3, 4 и в таблице 1.

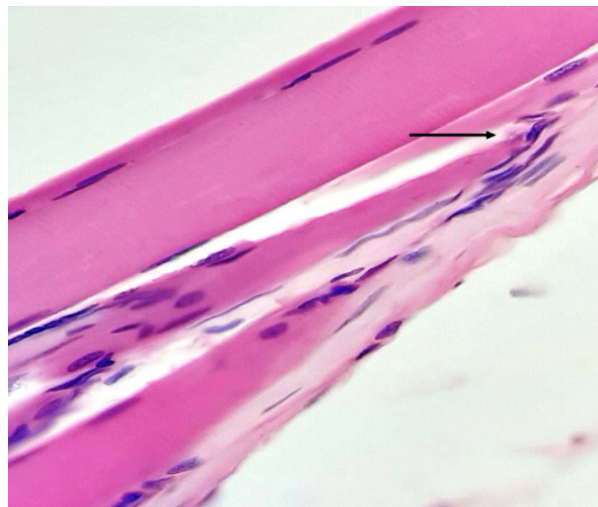


Рисунок 3. МСП (указано стрелкой). Поглощенная доза — 10 Гр. Окраска: гематоксилин и эозин.
Увеличение: объектив ×40
Figure 3. MTJ (indicated by the arrow). Absorbed dose —10 Gy. Staining: hematoxylin and eosin.
Magnification: objective lens ×40

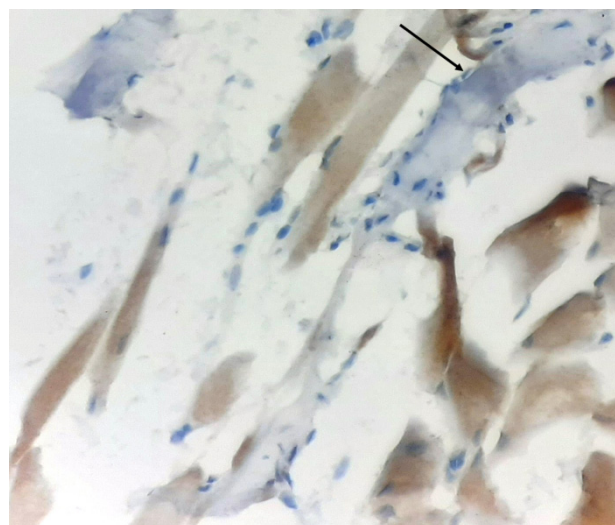


Рисунок 4. МСП (указано стрелкой). Поглощенная доза — 10 Гр. Иммуногистохимическая окраска с антителами к Collagen IV. Контроль окраска: гематоксилин Майера.
Увеличение: объектив ×40
Figure 4. MTJ (indicated by the arrow). Absorbed dose —10 Gy. Immunohistochemical staining with antibodies to Collagen IV. Control staining with Mayer's hematoxylin.
Magnification: objective lens: ×40

Как видно на рисунке 3, при поглощенной дозе 10 Гр теноциты в области прикрепления приобретают изогнутую форму, несколько вытянутые ядра с зернистым хроматином, кроме того, встречаются теноциты с гиперхромными ядрами и узким ободком цитоплазмы. Ядра в поперечно-полосатых мышечных волокнах имеют тенденцию к формированию симпластов.

Сопоставление сонографического и гистологического паттерн МСП, подвергшегося облучению (поглощенная доза 20 Гр)

Сонографический паттерн сухожильной части: контуры сухожилия нечеткие, дезорганиза-

ция паттерна, проявляющаяся смазанностью и прерывистостью фибриллярного паттерна.

Сонографический паттерн мышечной части МСП (продольное сечение): нечеткость контуров перимизиума, повышение эхогенности и прерывистость пучков мышечных волокон в сочетании с мелкими участками пониженной эхогенности (участками очаговой лимфоидной инфильтрации).

Указанному сонографическому паттерну соответствовали гистологические и иммуногистохимические данные, представленные на рисунках 5, 6 и в таблице 1.

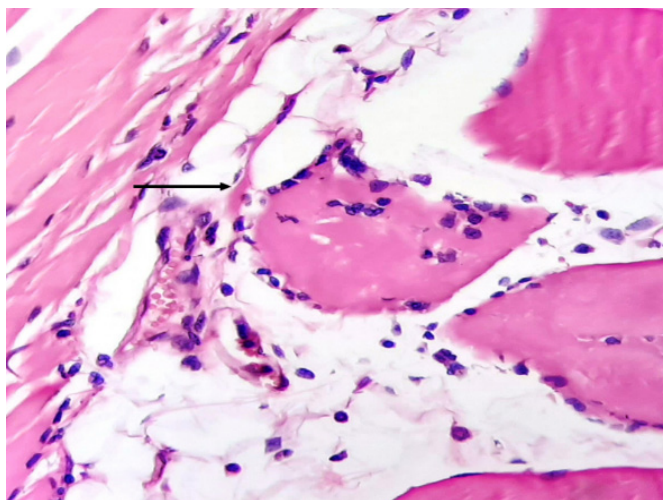


Рисунок 5. МСП (указано стрелкой). Поглощенная доза — 20 Гр. Окраска: гематоксилин и эозин. Увеличение: объектив $\times 40$

Figure 5. MTJ (indicated by the arrow). Absorbed dose — 20 Gy. Staining: hematoxylin and eosin. Magnification: objective lens $\times 40$

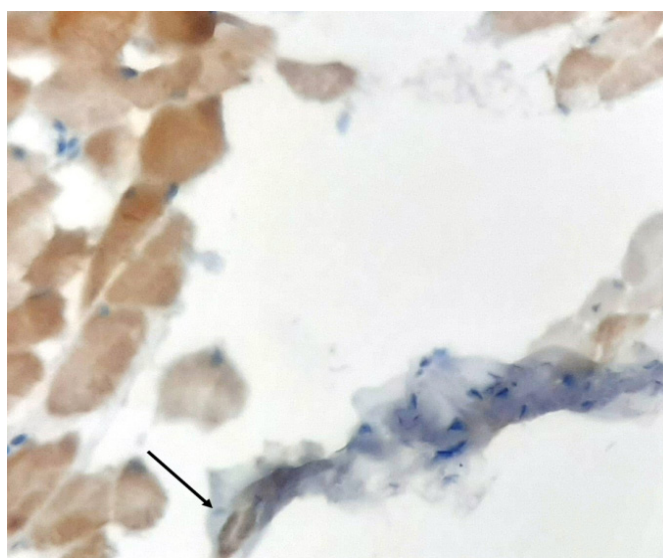


Рисунок 6. МСП (указано стрелкой). Поглощенная доза — 20 Гр. Иммуногистохимическая окраска с антителами к Collagen IV. Контрокраска: гематоксилин Майера.

Увеличение: объектив $\times 40$
Figure 6. MTJ (indicated by the arrow). Absorbed dose — 20 Gy. Immunohistochemical staining with antibodies to Collagen IV. Control staining with Mayer's hematoxylin. Magnification: objective lens $\times 40$

На рисунке 5 определяются уже более выраженные (по сравнению с предыдущим материалом) изменения: теноциты в области прикрепления имеют вариабельную форму, полиморфные гиперхромные ядра с грубым глыбчатым хроматином, коллагеновые волокна грубые, разволокненные с формированием неправильной формы щелевидных пространств. Ядра в поперечно-полосатых мышечных волокнах укороченные, неправильной формы, местами с признаками апоптоза и формируют симпласты. Поперечно-полосатая исчерченность плохо определяется. В области мышечно-сухожильного перехода определяется разрастание жировой ткани и мелких сосудов (венул). Эндотелий сосудов с дистрофическими изменениями, периваскулярно определяются рассеянные лимфоциты, плазмциты, макрофаги, которые на отдельных участках инфильтрируют мышечные волокна.

Судя по полученным данным, нарастание величины поглощенной дозы сопровождается снижением клеточности в сухожильной части мышечно-сухожильного перехода и увеличением площади ядер в мышечной части. Параллельно с этим отмечается снижение экспрессии коллагена 4-го типа в мышечной и сухожильной части при поглощенной дозе 10 Гр. При тендино- и лигаментопатии аналогичное явление наблюдалось в стадию реактивных и потенциально обратимых изменений [5]. Этот феномен может быть объяснен истощением и (или) гибелью клеток, отвечающих за синтез коллагена (данные, дающие основания так полагать, были получены ранее при изучении дистрофических изменений в связках пояснично-крестцового отдела позвоночника [4], в дистрофически измененном межпозвоночном диске [6, 7] и мышцах иммобилизованных конечностей [8]).

Что же касается изменений, возникших при увеличении поглощенной дозы до 20 Гр, то это привело к снижению экспрессии коллагена 4-го типа в сухожильной части МСП и парадоксальному повышению экспрессии коллагена 4-го типа в мышечной части. Последнее можно объяснить массивным разрушением базальных мембран и запуском каскада нейрогенного воспаления [4]. К слову, что-то похожее Т. Matsubara и М. Ziff наблюдали при воспалительных изменениях в синовиальной оболочке при ревматоидном артрите [9]. Отсюда и предположение, что воздействие на зону МСП ионизирующего

излучения приводит к кратковременному [10, 11, 12], а потому и не улавливаемому воспалительному ответу в сухожильной части МСП (с последующим нарастанием выраженности дистрофических изменений и снижением экспрессии коллагена 4-го типа), и наоборот, к более длительному воспалительному ответу — в мышечной части (на сонограммах это проявлялось нарушением дифференцировки между перимизиумом и мышечными пучками за счет отека и очаговой лимфоидной инфильтрацией в виде мелких фокусов пониженной эхогенности).

В практическом плане вышеизложенное означает, что дозированная лучевая нагрузка позволяет смоделировать в зоне МСП изменения, соответствующие (с учетом того, что у грызунов скорость метаболизма в 4–6 раз выше, чем у людей [13]) определенным фазам патологического процесса. Так, например, при поглощенной дозе 10 Гр через 3 недели у крыс можно будет ожидать формирование изменений, соответствующих подострой фазе патологического процесса у людей (т. е. 6–12 недель), при дозе 20 Гр — хронической (т. е. более 12 недель).

В заключение следует отметить, что у данного исследования есть ограничение, заключающееся в том, что было задействовано небольшое количество животных. Тем не менее основания для того, чтобы сделать предварительные выводы есть, поскольку разброс полученных данных был незначительным, а их распределение было нормальным.

Заключение

Предложенная модель радиационно-индуцированного поражения МСП позволяет воспроизвести гистологический и сонографический паттерн, соответствующий подострой и хронической фазе указанного патологического процесса без травмирующего воздействия на мышцу и сухожилие.

Воспалительные изменения, возникающие вследствие радиационно-индуцированного поражения, носят кратковременный характер в сухожильной части МСП и длительный — в мышечной части, при этом выраженность изменений предопределяется поглощенной дозой, что дает возможность воспроизводить любые этапы патологического континуума.

Список литературы

1. Bil A. Trail guide to the body's. Quick reference to trigger points. Boulder: Books of Discovery; 2019.

2. O'Connor TC, Abram SE. Atlas of Pain Injection Techniques, 2nd edition. Churchill Livingstone; 2013.

3. Юрковский АМ, Ачинович СЛ, Назаренко ИВ. Способ приготовления и окраски пленочных препаратов (фрагментов), состоящих из оформленной плотной волокнистой соединительной ткани. *Проблемы здоровья и экологии*. 2018;(2):43-47.
DOI: <https://doi.org/10.51523/2708-6011.2018-15-2-9>
4. Юрковский АМ, Назаренко ИВ, Ачинович СЛ. Иммуногистохимическая оценка выраженности дистрофических изменений подвздошно-поясничных, задних длинных крестцово-подвздошных и крестцово-бугорных связок: возможности метода. *Проблемы здоровья и экологии*. 2017;(2):26-30.
DOI: <https://doi.org/10.51523/2708-6011.2017-14-2-6>
5. Юрковский АМ. Патологический континуум при пояснично-крестцовых лигаментозах: сопоставления данных сонографических и гистологических исследований. *Проблемы здоровья и экологии*. 2020;(4):57-65.
DOI: <https://doi.org/10.51523/2708-6011.2020-17-4-8>
6. Ahtikoski AM, Koskinen SO, Virtanen P, Kovanen V, Risteli J, Takala TE. Synthesis and degradation of type IV collagen in rat skeletal muscle during immobilization in shortened and lengthened positions. *Acta Physiol. Scand*. 2003;177(4):473-481.
DOI: <https://doi.org/10.1046/j.1365-201X.2003.01061.x>
7. Foldager CB, Toh WS, Gomoll AH, Olsen BR, Spector M. Distribution of basement membrane molecules, laminin and collagen type IV, in normal and degenerated cartilage tissues. *Cartilage*. 2014;5(2):123-132.
DOI: <https://doi.org/10.1177/1947603513518217>
8. Foldager CB, Toh WS, Christensen BB, Lind M, Gomoll AH, Spector M. Collagen type IV and laminin expressions during cartilage repair and in late clinically failed repair tissues from human subjects. *Cartilage*. 2016;7(1):52-61.
DOI: <https://doi.org/10.1177/1947603515604022>
9. Matsubara T, Ziff M. Basement membrane thickening of postcapillary venules and capillaries in rheumatoid synovium. *Arthritis and Rheumatism*. 1987;30(1):18-30.
DOI: <https://doi.org/10.1002/art.1780300103>
10. Abate M, Gravare-Silbernagel K, Siljeholm C, Dilorio A, DeAmicis D, Salini V, et al. Pathogenesis of tendinopathies: inflammation or degeneration? *Arthritis Research & Therapy*. 2009;11(3):235.
DOI: <https://doi.org/10.1186/ar2723>
11. Backman C, Boquist L, Fridén J, Lorentzon R, Toolanen G. Chronic Achilles paratenonitis with tendinosis: an experimental model in the rabbit. *J Orthop Res*. 1990;8(4):541-547.
DOI: <https://doi.org/10.1002/jor.1100080410>
12. Khan KM, Cook J, Maffulli N, Kannus P. Where is the pain coming from in tendinopathy? It may be biochemical, not only structural, in origin. *Br J Sports Med*. 2000;34(2):81-83.
DOI: <https://doi.org/10.1136/bjism.34.2.81>
13. Sønstevedt T, Johannessen AC, Stuhr L. A rat model of radiation injury in the mandibular area. *Radiation Oncology*. 2015;10:129.
DOI: <https://doi.org/10.1186/s13014-015-0432-6>

References

1. Bil A. Trail guide to the body's. Quick reference to trigger points. *Boulder: Books of Discovery*; 2019.
2. O'Connor TC, Abram SE. Atlas of Pain Injection Techniques, 2nd edition. *Churchill Livingstone*; 2013.
3. Yurkovskiy AM, Achinovich SL, Nazarenko IV. The way of preparation and coloring of film preparations (fragments), consisting of dentisted fibrous connection tissue. *Health and Ecology Issues*. 2018;(2):43-47.
DOI: <https://doi.org/10.51523/2708-6011.2018-15-2-9>
4. Yurkovskiy AM, Nazarenko IV, Achinovich SL. Immunohistochemical estimation dystrophic changes intensity in iliolumbar, long dorsal sacroiliac and sacrotuberous ligaments: the evaluation of methods. *Health and Ecology Issues*. 2017;(2):26-30.
DOI: <https://doi.org/10.51523/2708-6011.2017-14-2-6>
5. Yurkovskiy AM. Pathological continuum in lumbosacral ligamentosis: comparison of data from sonographic and histological studies. *Health and Ecology Issues*. 2020;(4):57-65.
DOI: <https://doi.org/10.51523/2708-6011.2020-17-4-8>
6. Ahtikoski AM, Koskinen SO, Virtanen P, Kovanen V, Risteli J, Takala TE. Synthesis and degradation of type IV collagen in rat skeletal muscle during immobilization in shortened and lengthened positions. *Acta Physiol. Scand*. 2003;177(4):473-481.
DOI: <https://doi.org/10.1046/j.1365-201X.2003.01061.x>
7. Foldager CB, Toh WS, Gomoll AH, Olsen BR, Spector M. Distribution of basement membrane molecules, laminin and collagen type IV, in normal and degenerated cartilage tissues. *Cartilage*. 2014;5(2):123-132.
DOI: <https://doi.org/10.1177/1947603513518217>
8. Foldager CB, Toh WS, Christensen BB, Lind M, Gomoll AH, Spector M. Collagen type IV and laminin expressions during cartilage repair and in late clinically failed repair tissues from human subjects. *Cartilage*. 2016;7(1):52-61.
DOI: <https://doi.org/10.1177/1947603515604022>
9. Matsubara T, Ziff M. Basement membrane thickening of postcapillary venules and capillaries in rheumatoid synovium. *Arthritis and Rheumatism*. 1987;30(1):18-30.
DOI: <https://doi.org/10.1002/art.1780300103>
10. Abate M, Gravare-Silbernagel K, Siljeholm C, Dilorio A, DeAmicis D, Salini V, et al. Pathogenesis of tendinopathies: inflammation or degeneration? *Arthritis Research & Therapy*. 2009;11(3):235.
DOI: <https://doi.org/10.1186/ar2723>
11. Backman C, Boquist L, Fridén J, Lorentzon R, Toolanen G. Chronic Achilles paratenonitis with tendinosis: an experimental model in the rabbit. *J Orthop Res*. 1990;8(4):541-547.
DOI: <https://doi.org/10.1002/jor.1100080410>
12. Khan KM, Cook J, Maffulli N, Kannus P. Where is the pain coming from in tendinopathy? It may be biochemical, not only structural, in origin. *Br. J. Sports Med*. 2000;34(2):81-83.
DOI: <https://doi.org/10.1136/bjism.34.2.81>
13. Sønstevedt T, Johannessen AC, Stuhr L. A rat model of radiation injury in the mandibular area. *Radiation Oncology*. 2015;10:129.
DOI: <https://doi.org/10.1186/s13014-015-0432-6>

Информация об авторах / Information about the authors

Юрковский Алексей Михайлович, к.м.н., заведующий кафедрой лучевой диагностики, лучевой терапии с курсом ФПКП, УО «Гомельский государственный медицинский университет», Гомель, Беларусь

ORCID: <https://orcid.org/0000-0003-0808-183X>

e-mail: yurkovsky@mail.ru

Назаренко Ирина Вячеславовна, к.м.н., доцент, доцент кафедры лучевой диагностики, лучевой терапии с курсом ФПКП, УО «Гомельский государственный медицинский университет», Гомель, Беларусь

ORCID: <https://orcid.org/0000-0003-1086-1675>

e-mail: irisha_n.91@mail.ru

Alexei M. Yurkovskiy, PhD (Med), Head of the Department of Radiation Diagnostics, Radiation Therapy with the course of the Faculty of Professional Development and Retraining, Gomel State Medical University

ORCID: <https://orcid.org/0000-0003-0808-183X>

e-mail: yurkovsky@mail.ru

Irina V. Nazarenko, PhD (Med), Associate Professor, Associate Professor at the Department of Radiation Diagnostics, Radiation Therapy with the course of the Faculty of Professional Development and Retraining, Gomel State Medical University

ORCID: <https://orcid.org/0000-0003-1086-1675>

e-mail: irisha_n.91@mail.ru

Ачинович Сергей Леонидович, к.м.н., заведующий патологоанатомическим отделением, У «Гомельский областной клинический онкологический диспансер», Гомель, Беларусь

ORCID: <https://orcid.org/0000-0002-0977-5481>

e-mail: ser.achinowitch2017@yandex.ru

Вейалкина Наталия Николаевна, к.б.н., заведующий лабораторией экспериментальных биологических моделей, ГНУ «Институт радиобиологии НАН Беларуси», Гомель, Беларусь

ORCID: <https://orcid.org/0000-0001-5016-6664>

e-mail: veyalkina@mail.ru, veyalkina@irb.basnet.by

Sergei L. Achinovich, PhD (Med), Head of the Pathoanatomical Department, Gomel Regional Clinical Oncological Dispensary

ORCID: <https://orcid.org/0000-0002-0977-5481>

e-mail: ser.achinowitch2017@yandex.ru

Natalia N. Veyalkina, PhD (Biol), Head of the Laboratory of Experimental Biological Models, Institute of Radiobiology of the National Academy of Sciences of Belarus

ORCID: <https://orcid.org/0000-0001-5016-6664>

e-mail: veyalkina@mail.ru, veyalkina@irb.basnet.by

Автор, ответственный за переписку / Corresponding author

Юрковский Алексей Михайлович

e-mail: yurkovsky@mail.ru

Alexei M. Yurkovskiy

e-mail: yurkovsky@mail.ru

Поступила в редакцию / Received 15.04.2022

Поступила после рецензирования / Accepted 10.05.2022

Принята к публикации / Revised 21.06.2022