

УДК 616.61-036.12+617.55-007.43]:577.152.34
<https://doi.org/10.51523/2708-6011.2021-18-3-5>



Сравнительная характеристика уровня матриксной металлопротеиназы-1 и тканевого ингибитора матриксной металлопротеиназы-1 у пациентов с хронической болезнью почек в стадии 5Д и у пациентов с грыжами передней брюшной стенки

© В. В. Берещенко, А. Н. Лызикив, А. Н. Кондрачук

Гомельский государственный медицинский университет, г. Гомель, Беларусь

РЕЗЮМЕ

Цель исследования. Определить уровни матриксной металлопротеиназы-1 (ММП-1) и тканевого ингибитора матриксной металлопротеиназы-1 (ТИМП-1) в плазме пациентов с хронической болезнью почек (ХБП) в 5Д стадии и у пациентов с грыжами передней брюшной стенки.

Материалы и методы. В исследование были включены пациенты в терминальной стадии хронической болезни почек и пациенты с первичными грыжами передней брюшной стенки. Концентрации ММП-1 и ТИМП-1 определяли в плазме с помощью иммуноферментного анализа.

Результаты. В плазме пациентов с ХБП в терминальной стадии заболевания и с грыжами передней брюшной стенки отмечается статистически значимое повышение уровня ММП-1 при соотношении с пациентами из группы сравнения — 7,98 нг/мл и 8,35 нг/мл соответственно ($p < 0,0001$). Уровень ТИМП-1 (158,85 нг/мл) в плазме статистически был значимо выше у пациентов с ХБП в стадии 5Д, чем у пациентов с грыжами передней брюшной стенки — 33,16 нг/мл и группой сравнения — 73,46 нг/мл ($p < 0,001$). В то же время уровень ТИМП-1 определялся статистически значимо выше в группе сравнения, чем у пациентов с грыжами передней брюшной стенки ($p < 0,001$).

Заключение. Полученные закономерности могут указывать на повышенный распад коллагена первого типа и межтучного вещества у пациентов в терминальной стадии ХБП и у пациентов с грыжами передней брюшной стенки.

Ключевые слова: матриксная металлопротеиназа-1, тканевый ингибитор матриксной металлопротеиназы-1, N-телопептид, C-телопептид, коллаген первого типа.

Вклад авторов. Берещенко В.В.: разработка концепции и дизайна исследования, сбор материала и создание образцов, анализ полученных данных, получение экспериментальных данных, статистическая обработка данных, редактирование, обсуждение данных, обзор публикаций по теме статьи, проверка критически важного содержания, утверждение рукописи для публикации; Лызикив А.Н.: обсуждение данных, утверждение рукописи для публикации; Кондрачук А.Н.: анализ полученных данных, утверждение рукописи для публикации.

Конфликт интересов. Авторы заявляют об отсутствии конфликта интересов.

Источники финансирования. Исследование проведено в рамках выполнения НИОК(Т)Р «Разработать методы диагностики и патогенетического лечения хронических прогрессирующих заболеваний паренхиматозных органов и связанных с ними состояний, сопровождающихся нарушением процессов регенерации», № госрегистрации 20190387 от 29.03.2019 г.

Для цитирования: Берещенко ВВ, Лызикив АН, Кондрачук АН. Сравнительная характеристика уровня матриксной металлопротеиназы-1 и тканевого ингибитора матриксной металлопротеиназы-1 у пациентов с хронической болезнью почек в стадии 5Д и у пациентов с грыжами передней брюшной стенки. *Проблемы здоровья и экологии.* 2021;18(4):41–47. DOI: <https://doi.org/10.51523/2708-6011.2021-18-3-5>

Comparative description of the levels of matrix metalloproteinase-1 and tissue inhibitor of matrix metalloproteinase-1 in patients with 5D stage chronic kidney disease and in patients with anterior abdominal wall hernias

© Valentin V. Bereshchenko, Anatoly N. Lyzиков, Alexey N. Kondrachuk

Gomel State Medical University, Gomel, Belarus

ABSTRACT

Objective. To determine the levels of matrix metalloproteinase-1 (MMP-1) and tissue inhibitor of matrix metalloproteinase-1 (TIMP-1) in the plasma of patients with 5D stage chronic kidney disease (CKD) and in patients with anterior abdominal wall hernias.

Materials and methods. Patients with end-stage chronic kidney disease and patients with anterior abdominal wall hernias were included into the study. MMP-1 and TIMP-1 plasma concentrations were determined by enzyme-linked immunosorbent assay.

Results. The analysis of the plasma of the patients with end-stage CKD and with anterior abdominal wall hernias shows a statistically significant increase in the level of MMP-1 when compared to that of the patients of the comparison group: 7.98 ng / ml and 8.35 ng / ml, respectively ($p < 0.0001$). The plasma level of TIMP-1 (158.85 ng / ml) was statistically significantly higher in the patients with 5D CKD than in the patients with anterior abdominal wall hernias — 33.16 ng / ml and in the comparison group — 73.46 ng / ml ($p < 0.001$). At the same time, the TIMP-1 level was determined statistically significantly higher in the comparison group than in the patients with anterior abdominal wall hernias ($p < 0.001$).

Conclusion. The obtained patterns may indicate an increased breakdown of type I collagen and interstitial substance in patients in the end-stage of CKD and in patients with anterior abdominal wall hernias.

Keywords: *matrix metalloproteinase-1, tissue inhibitor of matrix metalloproteinase-1, N-telopeptide, C-telopeptide, collagen type 1.*

Author contributions. Bereshchenko V.V.: research concept and design, collection of material and creation of a sample database, obtaining experimental data, statistical data processing, editing, discussing data, reviewing publications on the topic of the article, checking critical content, approval of the manuscript for publication; Lyzиков A.N.: discussing data, approval of the manuscript for publication; Kondrachuk A.N.: analysis of the obtained data, approval of the manuscript for publication.

Conflict of interests. The authors declare no conflict of interest.

Funding. The study was carried out within the framework of the R&D project “To develop methods for the diagnosis and pathogenetic treatment of chronic progressive diseases of the parenchymal organs and related conditions accompanied by failed regeneration processes” under State Registration No.20190387 dated 29.03.2019.

For citation: Bereshchenko VV, Lyzиков AN, Kondrachuk AN. Comparative description of the levels of matrix metalloproteinase-1 and tissue inhibitor of matrix metalloproteinase-1 in patients with 5D stage chronic kidney disease and in patients with anterior abdominal wall hernias. *Health and Ecology Issues*. 2021;18(4):41–47. (In Russ.). DOI: <https://doi.org/10.51523/2708-6011.2021-18-3-5>

Введение

Коллаген является основным структурным белком человека. На его долю приходится до 90 % межклеточного белка мышц, костей, кожи, паренхиматозных органов. В организме человека различают до 28 типов коллагена. При этом основными представителями, определяющими структуру и функцию экстрацеллюлярного матрикса, являются коллагены 1, 2, 3-го типов. Изменение типового и количественного соотношения коллагенов имеет важное значение в развитии многих заболеваний [1].

Синтез и разрушение коллагена является сложным биохимическим процессом и зависит от ряда ферментов, ведущими из которых являются матриксные металлопротеиназы (ММП) и тканевые ингибиторы матриксных металлопротеиназ (ТИМП). Известно, что при снижении уровня последних повышается скорость разрушения коллагеновых волокон [2]. ММП обладают многочисленными биологическими эффектами, такими как регуляция роста клеток и апоптоза; они влияют на ангиогенез, изменяют хемотаксис клеток и оказывают влияние на иммунную систему.

Кроме того, ММП принадлежит важная роль в деградации внеклеточного матрикса. ММП секретируются воспалительными и мезенхимальными клетками, такими как макрофаги, нейтрофилы, фибробласты и хондроциты. Их синтез регулируется факторами роста, цитокинами, интерлейкинами и гормонами [3].

Активность ММП регулируется многими факторами, такими как регуляторы экспрессии генов ММП, специфическими ТИМП, $\alpha 2$ -макроглобулином плазмы, ингибитором пути тканевого фактора-2, гликопротеином RECK, матрикинами и матрикриптинами, продуктами расщепления коллагена и др. [4, 5]. В последние годы отмечается усиленное изучение ММП и их регуляторов. Это приводит к изменению взглядов на патогенез ряда заболеваний (остеопороз, остеоартриты, крипторхизм, диспластические синдромы, грыжи, пролапсы тканей и органов и др.). Уровень экспрессии ММП повышается при различных злокачественных новообразованиях и их метастазах. Отдельные ММП (ММП-2, ММП-13, ММП-9 и др.) могут являться маркерами прогрессии онкологических заболеваний [6, 7].

Известно, что снижение уровня образования коллагена первого типа или его усиленная деполимеризация и преобладание коллагена третьего типа приводит к образованию грыжевых дефектов в организме человека [8]. Ежегодно в нашей стране проводится более трехсот операций по трансплантации почек пациентам с ХБП в 5Д стадии [9]. Данная операция традиционно предусматривает широкие оперативные доступы. Частота послеоперационных грыж после трансплантации почки составляет от 1,1 до 7,0 % [10, 11]. В этой связи интерес представляет изучение биохимических маркеров разрушения коллагеновых волокон и их соотношений у пациентов в терминальной стадии ХБП и у пациентов с грыжами передней брюшной стенки.

Цель исследования

Изучить показатели метаболизма коллагеновых волокон у пациентов с ХБП в 5Д стадии и пациентов с грыжами передней брюшной стенки путем определения в плазме уровней ММП-1 и ТИМП-1.

Материалы и методы

Изучена плазма пациентов, находящихся на лечении в областном отделении нефрологии и программного гемодиализа

учреждения «Гомельская областная специализированная клиническая больница» (ГОСКБ), — первая основная группа. Вторую основную группу составили пациенты, находящиеся на лечении в хирургических отделениях ГОСКБ и государственном учреждении здравоохранения «Гомельская городская клиническая больница № 4» (ГГКБ № 4) с грыжами передней брюшной стенки. Группу сравнения составили пациенты без визуальных признаков дисплазии соединительной ткани, которые проходили лечение в ГГКБ № 4.

Первую основную группу составили 39 пациентов с ХБП в стадии 5Д, находящихся на лечении в областном отделении нефрологии и программного гемодиализа ГОСКБ. Медиана возраста пациентов составила 60,00 (48,00; 67,00) лет. Мужчин было 21 (53,85 %), женщин — 18 (46,15 %). Девять (23,08 %) пациентов находились на перитонеальном диализе, 30 (76,92 %) — на гемодиализе.

Вторую основную группу составили 24 пациента, находящихся на лечении в хирургических отделениях ГОСКБ и ГГКБ № 4 с грыжами передней брюшной стенки. Медиана возраста пациентов составила 51,00 (40,50; 61,50) год. Мужчин было 14 (58,33 %), женщин — 10 (41,67 %). В этой группе пациентов преобладали первичные паховые, бедренные и пупочные грыжи — 23 (95,83 %). Грыжа белой линии живота была у одного пациента (4,17 %).

Группу сравнения составили 25 пациентов, находившихся на лечении в УГГКБ № 4 по поводу других заболеваний без визуальных признаков патологии соединительной ткани. Медиана возраста в этой группе пациентов составила 49,00 (38,00; 56,00) лет. Мужчин было 12 (48,00 %), женщин — 13 (52,00 %).

С целью исключения на момент исследования явлений резорбции костной ткани нами определялись продукты деградации коллагена первого типа — концевые N-телопептиды (NTX-N) и C-телопептиды (CTX-C) в плазме крови пациентов основных сравнимых групп и группы сравнения [12, 13].

Анализ указанных маркеров и ММП-1, ТИМП-1 проводился на базе научно-исследовательской лаборатории учреждения образования «Гомельский государственный медицинский университет» (ГомГМУ) методом иммуноферментного анализа (ИФА). Были использованы диагностикумы Elabscience Biotechnology Inc для определения человеческого ингибитора матриксной металлопротеиназы-1 ELISA Kit и человеческой матриксной

металлопротеиназы-1 ELISA Kit с чувствительностью 0,1 нг/мл. Учет результатов проводили с помощью микропланшетного спектрофотометра Sunrise (Tecan Austria GmbH) при длине волны 450 нм. В качестве образцов использовали плазму крови пациентов, полученную при центрифугировании смеси цельной крови с антикоагулянтом ЭДТА (6 %). Подготовку реакционных смесей проводили согласно инструкции производителя тест-систем.

Обработка данных проводилась с использованием пакета статистических программ «Statistica», 13.0 (Trial-версия). Нормальность распределения числовых признаков определялась с помощью теста Шапиро — Уилка (W). Учитывая, что распределение числовых признаков отличалось от нормального, данные были представлены в виде медианы (Me) и интерквартильного размаха [Q¹; Q³]. Сравнительный анализ числовых данных прово-

дили с использованием тестов Краскела — Уоллиса (H) и Манна — Уитни (U). Различия между изучаемыми показателями считали статистически значимыми при $p < 0,05$.

Результаты и обсуждение

На первом этапе был проведен анализ теста Краскела — Уоллиса для трех независимых групп. Для СТХ-С данный показатель составил $H = 11,09333$, $p = 0,0039$. В дальнейшем был проведен анализ с использованием критерия Манна — Уитни. Уровни СТХ-С у пациентов группы сравнения и основной группы были в пределах общепринятой нормы резорбции костной ткани [14]. Однако этот показатель был статистически значимо выше у пациентов группы сравнения в сравнении с пациентами с ХБП ($p < 0,0017$) (таблица 1).

Таблица 1. Биохимические показатели резорбции костной ткани
Table 1. Biochemical parameters of bone resorption

Показатель	Первая основная группа	Вторая основная группа	Группа сравнения
СТХ-С, нг/мл	0,2918 (0,1936; 0,6014)	0,436020 (0,231110; 1,701050)	0,5335 (0,3976; 1,3523)*
НТХ-Н, нг/мл	1,0385 (0,8221; 1,8049)	0,829330 (0,591635; 0,829330)	0,8221 (0,6587; 1,1683)

*Различия статистически значимы в сравнении между группами

На следующем этапе был проведен анализ уровней НТХ-Н с помощью теста Краскела — Уоллиса. Тест показал отсутствие значимости для НТХ-Н, поэтому сравнительный анализ по Манну — Уитни не проводился. Уровень НТХ-Н у пациентов с ХБП оставался в пределах нормальных значений для метаболизма костной ткани и составлял 1,0385 (0,8221; 1,8049) нг/мл, хотя и был выше, чем у пациентов второй основной группы — 0,829330 (0,591635; 0,829330) нг/мл, и выше, чем у пациентов группы сравнения — 0,8221 (0,6587; 1,1683) нг/мл.

Полученные данные могут указывать на низкий метаболизм костной ткани у пациентов с ХБП в терминальной стадии. Таким образом, на момент исследования у пациентов сравниваемых групп отсутствовали признаки резорбции костной ткани, которая могла бы повлиять на показатели ММП-1 и ТИМП-1.

При проведении анализа показателя ММП-1 с использованием теста Краскела — Уоллиса показана значимость для этого показателя — $H = 20,20923$, $p < 0,0001$. Уровень ММП-1 у пациентов с ХБП 5Д составил

7,98 (7,33; 8,59) нг/мл, у пациентов с грыжами передней брюшной стенки — 8,35 (6,87; 9,46) нг/мл, и эти показатели были статистически значимо выше, чем у пациентов группы сравнения — 5,53 (4,75; 6,87) нг/мл, ($p < 0,0001$) (рисунок 1).

Для показателя ТИМП-1 тест Краскела — Уоллиса показал статистическую значимость в группах сравнения — $H = 37,31897$, $p < 0,0001$. Сравнительный анализ с использованием критерия Манна — Уитни показал, что уровень ТИМП-1 у пациентов с терминальной стадией ХБП составлял 158,85 (110,81; 193,23) нг/мл и также был статистически значимо выше, чем у пациентов группы сравнения — 73,46 (43,11; 116,04) нг/мл и второй сравниваемой группы — 33,16 (2,80; 61,64) нг/мл ($p < 0,001$). В это же время у пациентов с грыжами передней брюшной стенки отмечались статистически значимо низкие показатели ТИМП-1 — 33,16 (2,80; 61,64) нг/мл в сравнении с пациентами из группы сравнения — 73,46 (43,11; 116,04) нг/мл ($p < 0,001$) (рисунок 2).

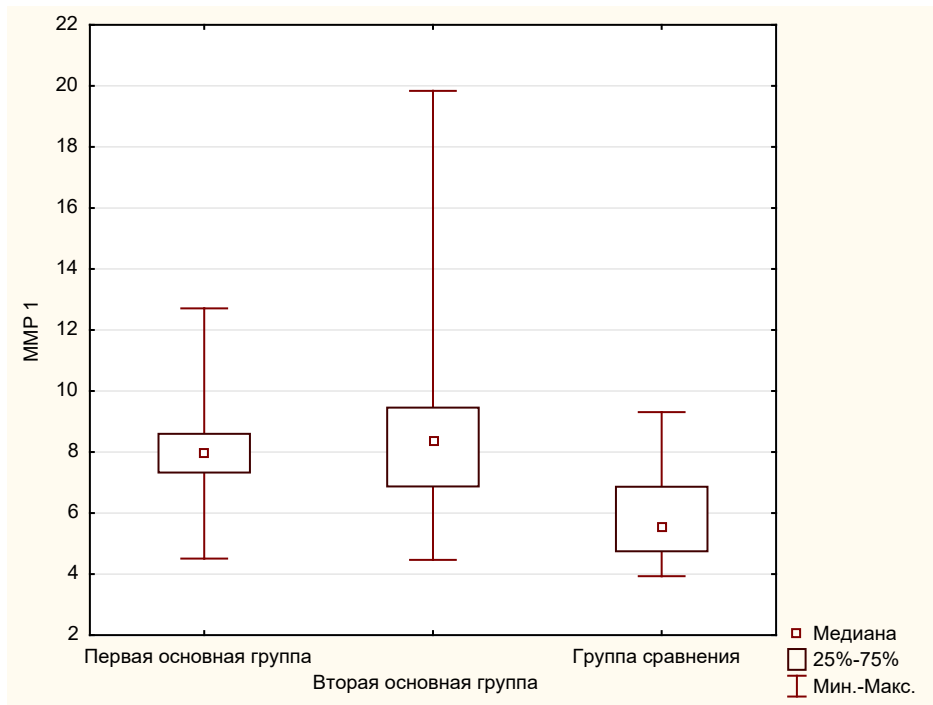


Рисунок 1. Уровень ММП-1 в сравниваемых группах
Figure 1. MMP-1 level in the compared groups

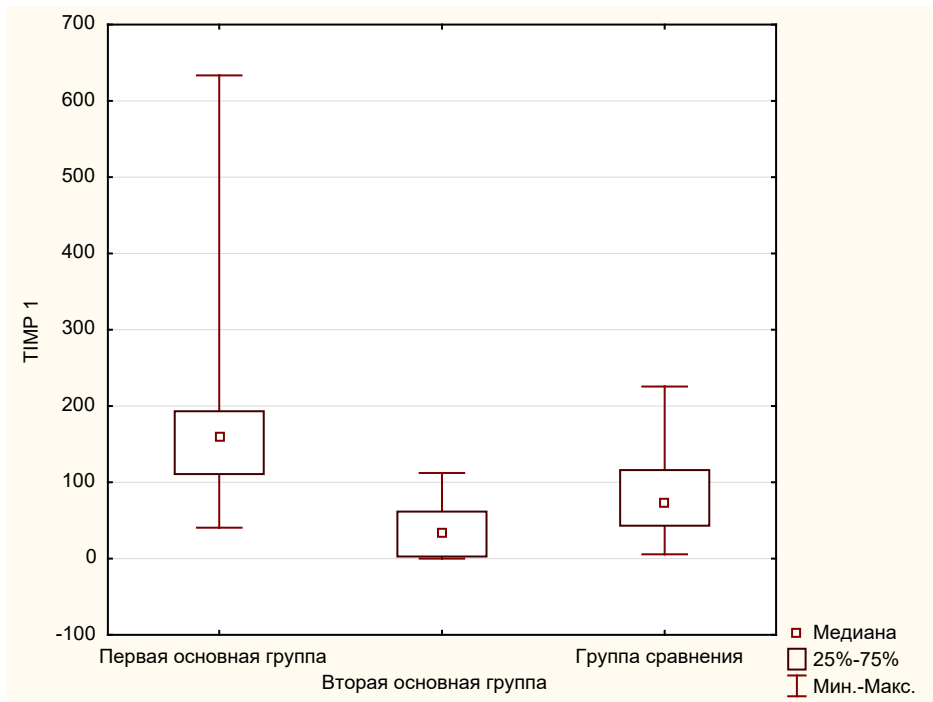


Рисунок 2. Уровень ТИМП-1 в сравниваемых группах
Figure 2. TIMP-1 level in the compared groups

Заключение

У пациентов с ХБП в 5Д стадии и пациентов с грыжами передней брюшной стенки отсутствовали статистически значимые раз-

личия лабораторных признаков деструкции костной ткани по уровням конечных телопептидов NTX-N и CTX-C. В то же время у пациентов с ХБП 5Д отмечается снижение

уровня концевой С-телопептидазы, что может быть свидетельством низкого метаболизма костной ткани у данной категории пациентов.

В нашем исследовании полученные закономерности метаболизма коллагена первого типа могут указывать на его повышенный распад у пациентов в терминальной стадии ХБП и у пациентов с грыжами передней брюшной стенки. Об этом свидетельствует статистически значимое повышение ММП-1 у пациентов с ХБП 5Д — 7,98 нг/мл и с грыжами передней брюшной стенки — 8,35 нг/мл в сравнении с группой пациентов без визуальных признаков патологии соединительной ткани ($p < 0,001$).

Кроме того, уровень ТИМП-1 (158,85 нг/мл) был статистически значимо выше в группе у пациентов с ХБП в стадии 5Д в сравнении с пациентами с грыжами передней брюшной стенки (33,16 нг/мл) и группой сравнения (73,46 нг/мл) ($p < 0,001$), что требует дополнительного изучения.

Таким образом, выявленные количественные различия уровней ММП-1 и ТИМП-1 у пациентов в терминальной стадии ХБП и пациентов с грыжами передней брюшной стенки могут указывать на риск возможных осложнений, характерных для заболеваний с недифференцированной дисплазией соединительной ткани.

Список литературы

1. Потехина ЮП. Структура и функции коллагена. *Российский остеопатический журнал*. 2016;(1-2):87-99. DOI: <https://doi.org/10.32885/2220-0975-2016-1-2-87-99>
2. Antoniou SA, Antoniou GA, Granderath FA, Simopoulos C. The role of matrix metalloproteinases in the pathogenesis of abdominal wall hernias. *Eur J Clin Invest*. 2009 Nov;39(11):953-959. DOI: <https://doi.org/10.1111/j.1365-2362.2009.02199.x>
3. Маркелова ЕВ, Здор ВВ, Романчук АА, Бирко ОН. Матриксные металлопротеиназы: их взаимосвязь с системой цитокинов, диагностический и прогностический потенциал. *Иммунопатология, аллергология, инфектология*. 2016;(2):11-22. DOI: <https://doi.org/10.14427/jipai.2016.2.11>
4. Lee MH, Murphy G. Matrix metalloproteinases at a glance. *J Cell Sci*. 2004 Aug 15;117(Pt 18):4015-4016. DOI: <https://doi.org/10.1242/jcs.01223>
5. Шадрина АС, Плиева ЯЗ, Кушлинский ДН, Морозов АА, Филипенко МЛ, Чанг ВА, Кушлинский НЕ. Классификация, регуляция активности, генетический полиморфизм матриксных металлопротеиназ в норме и при патологии. *Альманах клинической медицины*. 2017 Июнь;45(4):266-279. DOI: <https://doi.org/10.18786/2072-0505-2017-45-4-266-279>
6. Герштейн ЕС, Муштенько ВВ, Короткова ЕА, Бежанова СД, Морозов АА, Алфоров АА, Казанцева ИА, Кушлинский НЕ. Матриксные металлопротеиназы-2, 7, 8, 9 и их тканевой ингибитор 1-го типа в сыворотке крови больных раком почки: клинико-морфологические корреляции. *Альманах клинической медицины*. 2017;45(2):94-101. DOI: <https://doi.org/10.18786/2072-0505-2017-45-2-94-101>
7. Ганусевич ИИ. Роль матриксных металлопротеиназ (ММП) при злокачественных новообразованиях. I. характеристика ММП, регуляция их активности, прогностическое значение. *Онкология*. 2010;12(1):10-16.
8. Henriksen NA, Yadete DH, Sorensen LT, Agren MS, Jorgensen LN. Connective tissue alteration in abdominal wall hernia. *Br J Surg*. 2011 Feb;98(2):210-219. DOI: <https://doi.org/10.1002/bjs.7339>
9. Здравоохранение в Республике Беларусь [Электронный ресурс]: офиц. стат. сб. за 2018 г. Минск: ГУ РНПЦ МТ; 2019. 261 с. [дата обращения 2021 июнь 23]. Режим доступа: https://belcmt.by/docs/Stat/Healthcare_in_RB_2018.pdf
10. Smith CT, Katz MG, Foley D, Welch B, Levenson GE, Funk LM, Greenberg JA. Incidence and risk factors of incisional hernia formation following abdominal organ transplantation. *Surg Endosc*. 2015 Feb;29(2):398-404. DOI: <https://doi.org/10.1007/s00464-014-3682-8>
11. Varga M, Matia I, Kucera M, Oliverius M, Adamec M. Polypropylene mesh repair of incisional hernia after kidney transplantation: single-center experience and review of the literature. *Ann Transplant*. 2011 Jul-Sep;16(3):121-125. DOI: <https://doi.org/10.12659/aot.882004>
12. Nitta K, Yajima A, Tsuchiya K. Management of Osteoporosis in Chronic Kidney Disease. *Intern Med*. 2017 Dec 15;56(24):3271-3276. DOI: <https://doi.org/10.2169/internalmedicine.8618-16>
13. Любимова НВ, Кушлинский НЕ. Биохимические маркеры метастазирования в кости. *Успехи молекулярной онкологии*. 2015;2(1):061-075. DOI: <https://doi.org/10.17650/2313-805X.2015.2.1.061-075>
14. Петрова АД, Стенина МБ, Манзюк АВ, Любимова НВ, Тюлядин СА. Динамика маркеров костной резорбции на фоне терапии памидронатом больных раком молочной железы с костными метастазами. *Онкология женской репродуктивной системы*. 2013;(1-2):23-27. DOI: <https://doi.org/10.17650/1994-4098-2013-0-1-2-23-27>

References

1. Potekhina YuP. Collagen Structure and Function. *Russian Osteopathic Journal*. 2016;(1-2):87-99. (In Russ.). DOI: <https://doi.org/10.32885/2220-0975-2016-1-2-87-99>
2. Antoniou SA, Antoniou GA, Granderath FA, Simopoulos C. The role of matrix metalloproteinases in the pathogenesis of abdominal wall hernias. *Eur J Clin Invest*. 2009 Nov;39(11):953-959. DOI: <https://doi.org/10.1111/j.1365-2362.2009.02199.x>
3. Markelova EV, Zdor VV, Romanchuk AL, Birko ON. Matrix metalloproteinases: their relationship with the cytokine system, diagnostic and prognostic potential. *Immunopathology, Allergology, Infectology*. 2016;(2):11-22. (In Russ.). DOI: <https://doi.org/10.14427/jipai.2016.2.11>
4. Lee MH, Murphy G. Matrix metalloproteinases at a glance. *J Cell Sci*. 2004 Aug 15;117(Pt 18):4015-4016. DOI: <https://doi.org/10.1242/jcs.01223>
5. Shadrina AS, Plieva YaZ, Kushlinskiy DN, Morozov AA., Filipenko ML, Chang VL, Kushlinskii NE. Classification, regulation of activity, and genetic polymorphism of matrix metalloproteinases in health and disease. *Almanac of Clinical Medicine*. 2017;45(4):266-279. (In Russ.). DOI: <https://doi.org/10.18786/2072-0505-2017-45-4-266-279>

6. Gershtein ES, Mushtenko VV, Korotkova EA, Bezhanova SD, Morozov AA, Alferov AA, Kazantseva IA, Kushlinskii NE. Matrix metalloproteinases 2, 7, 8, 9 and their type 1 tissue inhibitor in serum of renal cancer patients: clinical and pathologic correlations. *Almanac of Clinical Medicine*. 2017;45(2):94-101. (In Russ.).
DOI: <https://doi.org/10.18786/2072-0505-2017-45-2-94-101>
7. Ganusevich AI. The role of matrix metalloproteinases (MMPs) in malignant neoplasms. I. Characteristics of MMPs, regulation of their activity, prognostic value. *Oncology*. 2010;12(1):10-16. (In Russ.).
8. Henriksen NA, Yadete DH, Sorensen LT, Agren MS, Jorgensen LN. Connective tissue alteration in abdominal wall hernia. *Br J Surg*. 2011 Feb;98(2):210-219.
DOI: <https://doi.org/10.1002/bjs.7339>
9. Healthcare in the Republic of Belarus [Electronic resource]: official. stat. sat. for 2018. Minsk: GU RSPC MT, 2019: 261 p. [date of access 2021 June 23]. Available from: https://belcmt.by/docs/Stat/Healthcare_in_RB_2018.pdf (In Russ.).
10. Smith CT, Katz MG, Foley D, Welch B, Levenson GE, Funk LM, Greenberg JA. Incidence and risk factors of incisional hernia formation following abdominal organ transplantation. *Surg Endosc*. 2015 Feb;29(2):398-404.
DOI: <https://doi.org/10.1007/s00464-014-3682-8>
11. Varga M, Matia I, Kucera M, Oliverius M, Adamec M. Polypropylene mesh repair of incisional hernia after kidney transplantation: single-center experience and review of the literature. *Ann Transplant*. 2011 Jul-Sep;16(3):121-125.
DOI: <https://doi.org/10.12659/aot.882004>
12. Nitta K, Yajima A, Tsuchiya K. Management of Osteoporosis in Chronic Kidney Disease. *Intern Med*. 2017 Dec 15;56(24):3271-3276.
DOI: <https://doi.org/10.2169/internalmedicine.8618-16>
13. Lyubimova NV, Kushlinskiy NE. Biochemical markers of bone metastasis. *Advances in Molecular Oncology*. 2015;2(1):061-075. (In Russ.).
DOI: <https://doi.org/10.17650/2313-805X.2015.2.1.061-075>
14. Petrova AD, Stenina MB, Manzyuk LV, Lyubimova NV, Tyulyandin SA. Time course of changes in bone resorption markers during pamidronate therapy in breast cancer patients with bone metastases. *Tumors of female reproductive system*. 2013;(1-2):23-27. (In Russ.).
DOI: <https://doi.org/10.17650/1994-4098-2013-0-1-2-23-27>

Информация об авторах / Information about the authors

Берещенко Валентин Владимирович, к.м.н., доцент, заведующий кафедрой хирургических болезней № 3, УО «Гомельский государственный медицинский университет»

ORCID: <https://orcid.org/0000-0001-8269-8075>

e-mail: val_71@inbox.ru

Лызык Анатолій Николаевич, д.м.н., профессор, профессор кафедры хирургических болезней № 1 с курсом сердечно-сосудистой хирургии, УО «Гомельский государственный медицинский университет»

ORCID: <https://orcid.org/0000-0002-4668-6007>

Кондрачук Алексей Николаевич, старший научный сотрудник научно-исследовательской лаборатории, УО «Гомельский государственный медицинский университет»

ORCID: <https://orcid.org/0000-0003-1546-3772>

Valentin V. Bereshchenko, PhD (Med), Associate Professor, Head of Department of Surgical Diseases No.3, Gomel State Medical University

ORCID: <https://orcid.org/0000-0001-8269-8075>

e-mail: val_71@inbox.ru

Anatoly N. Lyzykov, DMedSc, Professor, Professor at Department of Surgical Diseases No.1 with the course of Cardiovascular Surgery, Gomel State Medical University

ORCID: <https://orcid.org/0000-0002-4668-6007>

Alexey N. Kondrachuk, senior researcher at the Research Laboratory, Gomel State Medical University, Gomel, Republic of Belarus.

ORCID: <https://orcid.org/0000-0003-1546-3772>

Автор, ответственный за переписку / Corresponding author

Берещенко Валентин Владимирович

e-mail: val_71@inbox.ru

Valentin V. Bereshchenko

e-mail: val_71@inbox.ru

Received / Поступила в редакцию 29.06.2021

Revised / Поступила после рецензирования 23.07.2021

Accepted / Принята к публикации 29.12.2021