

УДК 612.17:612.822.8]-053.2-074
**СИНДРОМ РАННЕЙ РЕПОЛЯРИЗАЦИИ ЖЕЛУДОЧКОВ У ДЕТЕЙ И ПОДРОСТКОВ:
ДИАГНОСТИЧЕСКИЙ АЛГОРИТМ ПРИ ДОПУСКЕ К ФИЗИЧЕСКИМ НАГРУЗКАМ**

Н. А. Скуратова

**Гомельский государственный медицинский университет
Гомельская областная детская клиническая больница**

В статье представлены клинические случаи, а также фрагменты электрокардиограммы у детей с синдромом ранней реполяризации желудочков при различных клинических ситуациях, а также литературные данные о значении данного феномена. Указано, что синдром ранней реполяризации желудочков может быть обусловлен рядом причин, что требует применять индивидуальный диагностический подход. При наличии на электрокардиограмме у детей синдрома ранней реполяризации желудочков необходимо учитывать анамнестические данные и клинические особенности ребенка и использовать представленный в статье диагностический алгоритм при допуске детей к физическим нагрузкам и занятиям спортом.

Ключевые слова: электрокардиограмма, синдром ранней реполяризации желудочков, дети, кардиологическое обследование.

**EARLY REPOLARIZATION SYNDROME IN CHILDREN AND ADOLESCENTS:
DIAGNOSTIC ALGORITHM TO ALLOW CHILDREN TO DO PHYSICAL EXERCISE**

N. A. Skuratova

**Gomel State Medical University
Gomel Regional Children's Clinical Hospital**

The article presents clinical cases and also fragments of the electrocardiogram in children with early repolarization syndrome in different clinical situations and gives literary data on the importance of this phenomenon. It has been indicated that early repolarization syndrome may be related to many reasons, which requires an individual diagnostic approach. If the child's electrocardiogram exposes early repolarization syndrome, it is necessary to consider the medical history and clinical characteristics of the child and to use the diagnostic algorithm presented in the article before allowing the child to do physical exercise and sports.

Key words: electrocardiogram, early repolarization syndrome, children, cardiological examination.

Введение

Синдром ранней реполяризации желудочков (СРРЖ) — часто встречаемая патология среди детей и подростков, которая имеет специфическую электрокардиографическую картину (элевация точки J и сегмента ST). Однако по мнению некоторых исследователей, при СРРЖ могут наблюдаться патогенетические механизмы, аналогичные таковым при идиопатической фибрилляции желудочков и синдроме Бругада [1, 2].

Наличие СРРЖ может быть обусловлено рядом причин: дополнительными путями проведения, неравномерностью протекания процессов де- и реполяризации желудочков, дисфункцией вегетативной нервной системы, электролитными нарушениями [1, 3]. СРРЖ может сочетаться с более частым возникновением наджелудочковых аритмий, а также быть маркером синдрома дисплазии соединительной ткани. СРРЖ у детей сочетается с более частым выявлением фенотипических признаков соединительнотканной дисплазии, причем в некоторых случаях он может быть сопряжен с возникновением хронической сердечной не-

достаточности и развитием гипертрофии миокарда. Также необходимо дифференцировать СРРЖ от электрокардиографических изменений при остром перикардите [1, 2, 5, 6].

У молодых спортсменов изменения реполяризации в левых грудных отведениях, включая элевацию/депрессию ST, необходимо оценивать в различные фазы тренировочного цикла, так как они могут свидетельствовать о наличии миокардиодистрофии хронического физического перенапряжения [2, 4].

Цель работы

Изучить фрагменты электрокардиограмм (ЭКГ) у детей и подростков с синдромом ранней реполяризации желудочков на электрокардиограмме при различных клинических ситуациях, сопоставить их с литературными данными и предложить диагностический алгоритм при выявлении данного феномена на ЭКГ при допуске детей к физическим нагрузкам и занятиям спортом.

Материал и методы

В кардиологическом отделении обследовано 52 ребенка в возрасте от 7 до 16 лет с СРРЖ на ЭКГ. Детям проводились функцио-

нальное-диагностические обследования: ЭКГ, холтеровское мониторирование (ХМ), тредмил-тест, эхокардиография (ЭхоКГ).

Результаты и обсуждение

По данным анамнеза астеновегетативные жалобы имели место у 36 (69 %) человек, из них у 5 (15 %) детей отмечались жалобы на однократные пред- и обморочные состояния. Отсутствие жалоб имело место у 16 (31 %) детей. По данным тредмил-теста (исследование проведено у 44 (84 %) лиц 16 (36 %) детей имели нарушения ритма и проводимости. У 28 (63 %) человек отмечалась нормальная реакция на пробу с физической нагрузкой. По данным ХМ в 18 (35 %) случаях у пациентов зарегистрированы нарушения ритма и проводимости. По данным эхокардиографии у 30 (57 %) человек зарегистрированы малые аномалии развития сердца, у 1 человека — врожденный порок сердца, у 21 (41 %) человека было структурно нор-

мальное сердце. Среди обследованных профессиональным спортом занимались 17 (33 %) детей.

Ниже представлены клинические случаи и фрагменты ЭКГ детей с данным феноменом при различных клинических ситуациях.

Дмитрий К., 14 лет, занимается футболом с 6-летнего возраста. Жалоб не предъявляет. На ЭКГ: суправентрикулярная миграция водителя ритма, СРРЖ. По данным эхокардиографии выявлена аномальная трабекула левого желудочка. При проведении тредмил-теста СРРЖ (на фоне элевации сегмента ST) регистрировался у юного спортсмена на начальных этапах физической нагрузки и был наиболее выражен в отведении V5 при ЧСС - 60-90/мин (рисунок 1).

При увеличении мощности нагрузки (4 фаза и выше) на фоне увеличения ЧСС признаки СРРЖ у подростка исчезают, однако в последующем на ЭКГ выявляется косовосходящая депрессия сегмента ST функционального характера (рисунок 2).

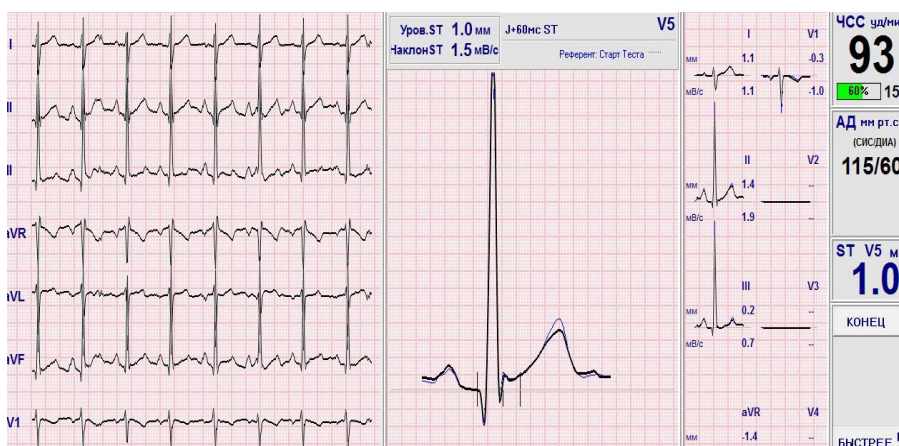

Рисунок 1 — СРРЖ и элевация сегмента ST у 14-летнего футболиста на 1–3 фазах проведения тредмил-теста

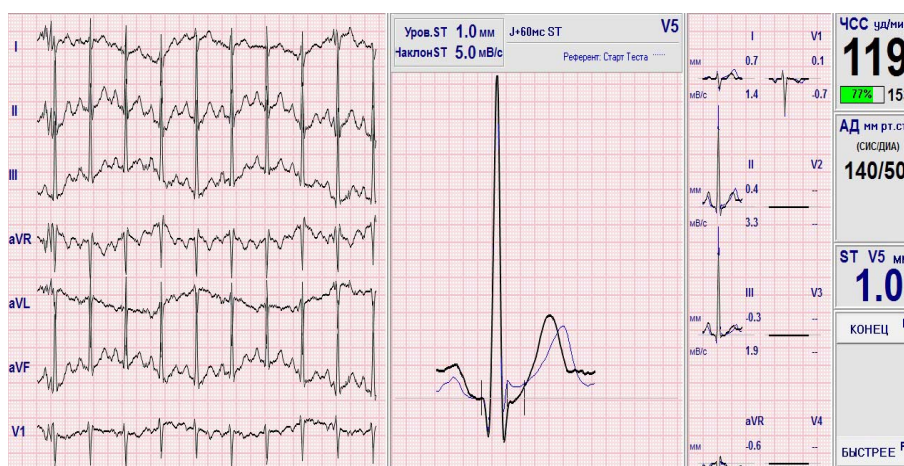

Рисунок 2 — Исчезновение СРРЖ при увеличении мощности нагрузки, сегмент ST находится на изолинии

При холтеровском мониторировании наиболее выраженные проявления данного феномена у мальчика регистрировались в период ночного сна на фо-

не других «вагозависимых» феноменов (устойчивых эпизодов среднепредсердных ритмов и синусовой брадикардии с ЧСС до 40–45/мин) (рисунок 3).

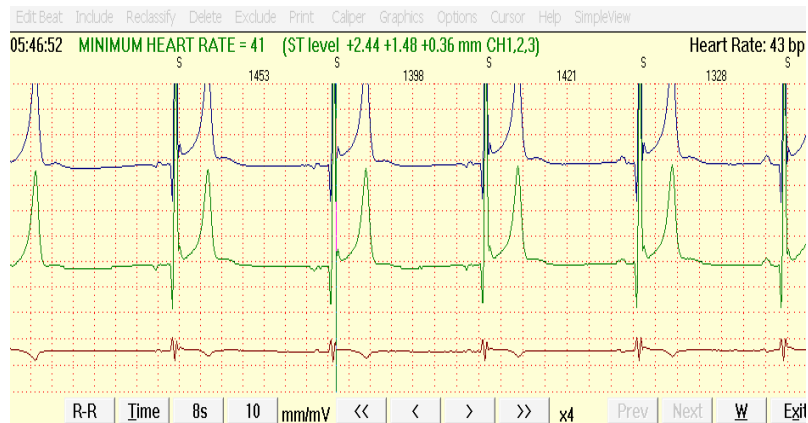


Рисунок 3 — СРРЖ и среднепредсердный ритм на фоне синусовой брадикардии с ЧСС 40–43/мин у 14-летнего футболиста, зарегистрированные в период сна

В период бодрствования признаки выраженных реполяризационных изменений у юного спортсмена исчезали, несмотря на регистрацию синусовой брадикардии с ЧСС — 46/мин. Динамическое наблюдение за мальчиком проводится каждые полгода уже на протяжении четырех лет, но изменения на ЭКГ сохраняются. Подросток не предъявляет жалоб, по данным нагрузочных проб имеет очень высокую физическую работоспособность. Отец мальчика, будучи тренером футбольной команды, тщательно следит за состоянием здоровья мальчика, следует рекомендациям врача в отношении проведения регулярных курсов кардиотрофной терапии, однако настроен на продолжение профессиональной спортивной карьеры сына.

Результаты нашего исследования показали, что СРРЖ имел место у юных спортсменов с высокой физической работоспособностью при отсутствии жалоб и других изменений на ЭКГ по данным ХМ, так и у детей с явными признаками миокардиодистрофии хронического физического перенапряжения на фоне выраженных клинических проявлений.

Анна Р., 10 лет, жалуется на головокружения, головные боли, боли в сердце, плохую переносимость физических нагрузок (спортом не занимается). По данным ХМ выявлен СРРЖ (рисунок 4).

Причем при физической нагрузке у девочки регистрируется косовосходящая депрессия сегмента ST функционального характера (рисунок 5).

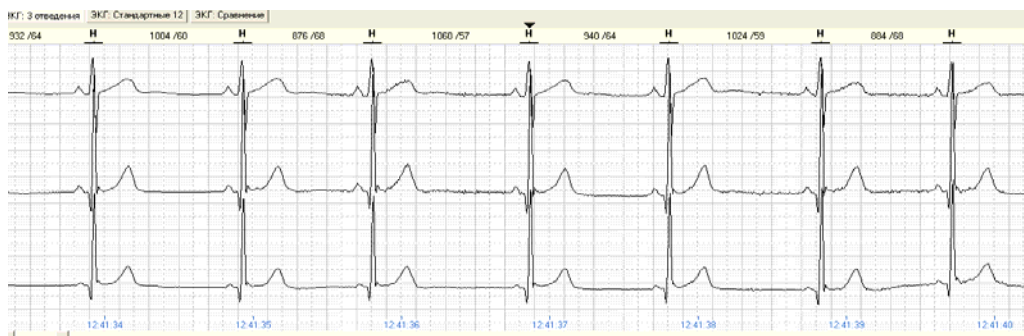


Рисунок 4 — СРРЖ и укорочение интервала PQ у 10-летней девочки, предъявляющей жалобы

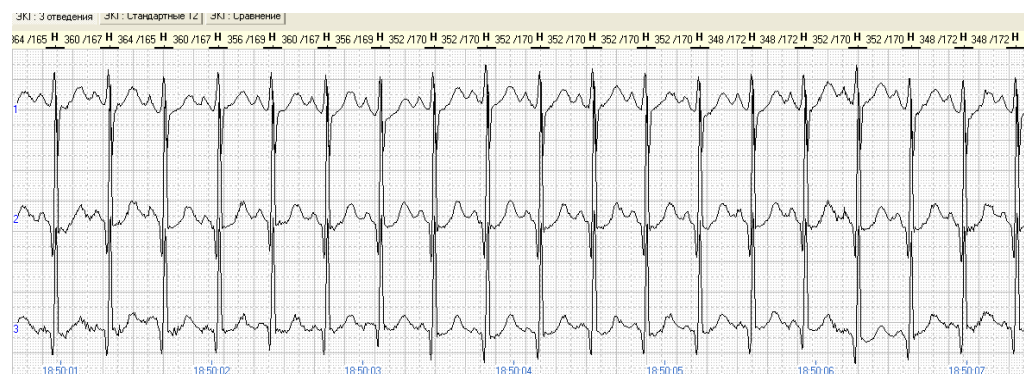


Рисунок 5 — Фрагмент ЭКГ при физической нагрузке у Анны Р. (езда на велосипеде). Регистрируется функциональная косовосходящая депрессия ST при ЧСС — 170/мин

Результаты и обсуждение

На основании предоставленных клинических случаев и фрагментов ЭКГ становится понятным, что несмотря на «доброкачественность» данного феномена, который может отражать повышенную активность парасимпатических влияний на миокард, необходим тщательный клинический осмотр, анализ предъявляемых жалоб (синкопе, сердцебиения) и проведение ряда функциональных исследований (ХМ, тредмил-тест).

По мнению некоторых исследователей, СРРЖ может быть патогенетически связан с первичными электрическими заболеваниями сердца [2, 4, 5, 7]. Следовательно, при обнаружении у пациента синдрома ранней реполяризации в нижних или боковых отведениях (особенно с выраженным изменением конечной части QRS), сочетающегося с клиникой и неадекватными физиологическими реакциями при нагрузочной пробе, необходи-

мо ограничение физических нагрузок и отстранение от участия в соревнованиях. Тактика врача-педиатра и детского кардиолога при обнаружении на ЭКГ СРРЖ при допуске детей к занятиям физкультурой и спортом должна определяться на основании результатов клинических и функционально-диагностических исследований [2, 5, 6, 7].

Исходя из современных представлений о патофизиологических механизмах формирования данного феномена и данных о стратификации риска внезапной сердечной смерти при сердечно-сосудистой патологии предложен диагностический алгоритм, позволяющий выявить нестабильность электрических процессов в миокарде на фоне синдрома ранней реполяризации желудочков и определить некоторые ограничения при допуске к физическим нагрузкам детей и подростков (рисунок 6).

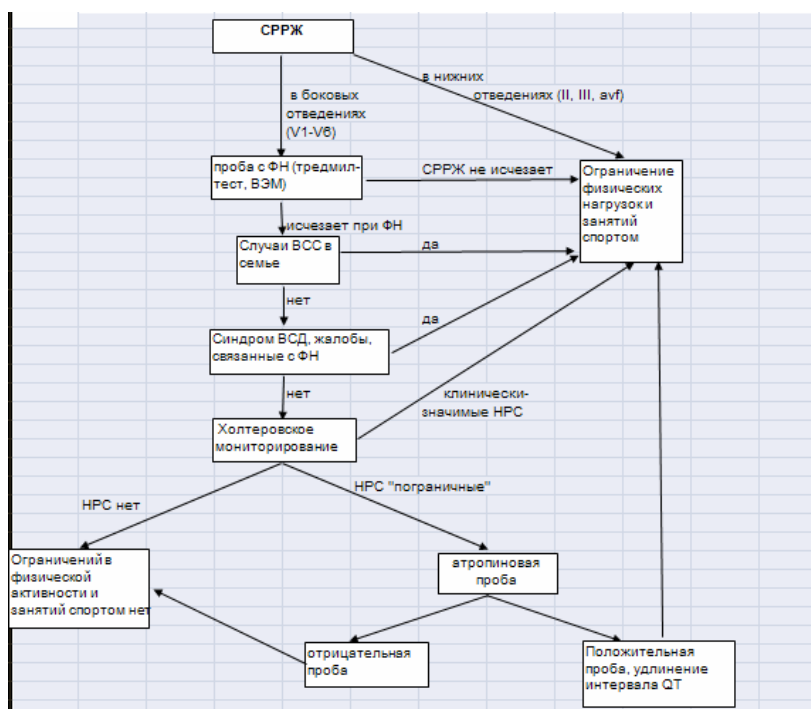


Рисунок 6 — Диагностический алгоритм выявления нестабильности электрических процессов в миокарде на фоне синдрома ранней реполяризации желудочков у детей

Основываясь на алгоритме, представленном на рисунке 6, следует обратить внимание на топические особенности данного феномена на стандартной ЭКГ. Учитывая высокий риск развития фибрилляции желудочков или внезапной сердечной смерти (ВСС) или предрасположенности к развитию фатальных аритмий во время ишемии миокарда при наличии СРРЖ и J-волны в нижних отведениях (II, III, aVF), необходимо ограничение интенсивных физических нагрузок (ФН) и занятий спортом.

При регистрации изолированного СРРЖ в боковых отведениях (V4–V6) на ЭКГ показано

проведение стресс-теста с физической нагрузкой (тредмил-тест, велоэргометрия). Если СРРЖ не исчезает при достижении целевой ЧСС (не менее 170/мин), это может являться признаком нестабильности электрогенеза миокарда, при этом необходимо ограничение занятий спортом.

По статистике СРРЖ выявляется у 8–9 % молодых спортсменов, тренирующихся в видах спорта на выносливость. Данный «парасимпатический» феномен является доброкачественным в том случае, если СРРЖ исчезает при проведении пробы с ФН и при этом отсутствуют факторы риска развития ВСС, у пациента

нет жалоб, связанных с ФН, исключен синдром вегетативной дисфункции (СВД). При проведении холтеровского мониторирования (ХМ) и выявлении клинически-значимых нарушений ритма и проводимости (СА-блокада 2 ст., АВ-блокада 2 ст. Мобитц 2; Мобитц 1 в период бодрствования, экстрасистолия и др.) необходимо ограничение занятий спортом. В спорных случаях при наличии пограничных изменений по данным ХМ (выраженная синусовая аритмия, синусовая брадикардия, АВ-блокада 1 ст. с PQ менее 0,25 с, и др.) рекомендовано проведение лекарственной пробы с атропином. При отрицательной пробе с атропином, указывающей на функциональный характер нарушений, ограничений нет. Если количественные и качественные показатели ХМ соответствуют возрастной норме, ограничений в физической активности и занятиях спортом нет. В некоторых случаях для оценки экспертных вопросов профессиональной пригодности действующих молодых спортсменов рекомендовано проведение адреналиновой пробы (уровень кардиологических отделений стационаров), которая позволяет оценить потенциальную опасность изменения фазы реполяризации на ЭКГ покоя.

Заключение

При выявлении на электрокардиограмме у детей синдрома ранней реполяризации желудочков необходимо учитывать анамнестические данные и клинические особенности ребенка, что позволяет разработать определенную диагностическую тактику при допуске к физическим нагрузкам.

БИБЛИОГРАФИЧЕСКИЙ СПИСОК

1. Детская кардиология и ревматология: практ. рук. / Л. М. Беляева [и др.]; под ред. Л. М. Беляевой. — М.: Мед. информ. агентство, 2011. — 584 с.
2. Дзяк, Г. В. К вопросу о патогенезе СРРЖ / Г. В. Дзяк, С. Л. Локшин // Вестн. аритмологии «Кардиостим-95». — М., 1995. — С. 71.
3. Загородный, Г. М. Дистрофия миокарда вследствие психофизического перенапряжения у спортсменов: метод. указания / Г. М. Загородный; БелМАПО, РДСМ. — Минск, 2003. — 28 с.
4. Национальные Рекомендации по определению риска и профилактике внезапной сердечной смерти (Проект 2012 года) / Е. В. Шляхто [и др.]. — М., 2012. — 157 с.
5. Скуратова, Н. А. Алгоритм диагностики нестабильности электрических процессов в миокарде на фоне синдрома ранней реполяризации желудочков у детей / Материалы тезисов Республиканской научно-практической конференции «Актуальные проблемы медицины». — Гомель, 2014. — С. 46.
6. Скуратова, Н. А. Значение тредмил-теста и кардиоинтервалографии в «спорных» вопросах допуска детей к занятиям спортом / Н. А. Скуратова, Л. М. Беляева // Проблемы здоровья и экологии. — 2012. — № 2. — С. 95–99.
7. Скуратова, Н. А. Результаты холтеровского мониторирования ЭКГ и суточного мониторирования артериального давления у юных спортсменов / Н. А. Скуратова // Репродуктив. здоровье в Беларуси. — 2011. — № 4. — С. 91–99.

Поступила 12.10.2016

УДК 615.919-053.2-008.64:598.126.3

РАЗВИТИЕ СИНДРОМА ПОЛИОРГАННОЙ НЕДОСТАТОЧНОСТИ У РЕБЕНКА ПОСЛЕ УКУСА ГАДЮКИ

А. М. Карамышев

Гомельский государственный медицинский университет
Гомельская областная клиническая больница

Гадюка обыкновенная-единственная ядовитая змея, обитающая в Беларуси. Яд гадюки оказывает геморрагическое и некротизирующее действие. В результате отравления этими ядами развиваются геморрагические отеки, нарушение свертываемости крови и разрушение тканей, что может привести к синдрому полиорганной недостаточности или даже к фатальному исходу. Крайне опасно, когда гадюка жалит человека в область сердца или шеи. Если вовремя не будет оказана медицинская помощь, человек может умереть от удушья, так как отек в области шеи сдавит трахею [1, 2].

В статье приведено собственное наблюдение клинических случаев развития у детей вследствие укусов гадюками синдрома полиорганной недостаточности (СПОН) и благоприятного исхода после проведения курса интенсивной терапии на базе ОИТР УГОКБ.

Ключевые слова: ядовитые змеи, укус гадюки, биологические яды, дети, коагулопатии, сыворотка, отек легких, дыхательная недостаточность.

DEVELOPMENT OF MULTIPLE ORGAN DYSFUNCTION SYNDROME IN A CHILD AFTER A VIPER'S BITE

A. M. Karamyshev

Gomel State Medical University
Gomel Regional Clinical Hospital

Vipera berus is the only venomous snake living in Belarus. Poison of a viper has a hemorrhagic and necrotizing effect. As a result of the poisoning with these poisons, hemorrhagic hypostases, blood clotting disorders, and destruction of tissues develop, which can lead to multiple organ dysfunction syndrome or even a fatal outcome. It is extremely dangerous when a viper bites a person into the area of the heart or neck. If medical aid is not provided in time, the person may die of suffocation as the edema on the neck will weigh upon the trachea [1, 2].