

магния сульфата, который является препаратом выбора при невозможности определить, имеется ли у пациента желудочковая тахикардия с удлиненным или нормальным интервалом QT, в противном случае возможно ошибочное назначение неподходящего антиаритмического средства, приводящего к тяжелым последствиям.

БИБЛИОГРАФИЧЕСКИЙ СПИСОК

1. Duration of the QT interval and total and cardiovascular mortality in healthy persons. (The Framingham Heart Study experience). Am.] / R. J. Goldberg [et al.] // *Cardiol.* — 1991. — Vol. 67. — P. 55–58.
2. Schwartz, P. J. The quest for the mechanisms of the sudden infant death syndrome: doubts and progress / P. J. Schwartz // *Circulation.* — 1987. — Vol. 75. — P. 667–683.
3. Ahnve, S. Is QT interval prolongation a strong or weak predictor for cardiac death? / S. Ahnve // *Circulation.* — 1991. — Vol. 84. — P. 1862–1865.
4. Prolonged QT interval and risk of sudden death in South-East Asian men / R. G. Munger [et al.] // *Lancet.* — 1991. — Vol. 338. — P. 280–281.
5. Moss, A. J. Phenotype (ECG)-genotype considerations in long QT syndrome and Brugada syndrome / A. J. Moss // *Cardiovasc. Electrophysiol.* — 2000 Sep. — Vol. 11, № 9. — P. 1055–1057.
6. Zareba, W. Dispersion of ventricular repolarization and arrhythmic cardiac death in coronary artery disease / W. Zareba, A. J. Moss, S. Le Cessie // *Am. J. Cardiol.* — 1994. — Vol. 74. — P. 550–553.
7. QTc prolongation measured by standard 12-lead electrocardiography is an independent risk factor for sudden death due to cardiac arrest / A. Algra [et al.] // *Circulation.* — 1990. — Vol. 83. — P. 1888–1894.
8. Schwartz, P. J. Q-T interval prolongation as predictor of sudden death in patients with myocardial infarction / P. J. Schwartz, S. Wolf // *Circulation.* — 1978. — Vol. 57. — P. 1074–1077.
9. Нарушение сердечного ритма и изменение интервала QT при синдроме пролабирующего митрального клапана / П. Ф. Абдуллаев [и др.] // *Кардиология.* — 1991. — № 12. — С. 74–75.
10. QT interval dispersion predicts cardiac death in patients with peripheral vascular disease / N. C. Davidson [et al.] // *Br. Heart. J.* — 1995. — Vol. 73. — P. 3–20.
11. Taran, L. M. The duration of the electrical systole (QT) in acute rheumatic carditis in children / L. M. Taran, N. Szilagy / *Am. Heart. J.* — 1947. — Vol. 33. — P. 14–26.
12. Day, C. P. Interlead QT variability as measure of temporal dispersion of ventricular recovery / C. P. Day // *Br. Heart. J.* — 1990. — Vol. 64. — P. 81–82.
13. Zabel, M. Electrocardiographic indexes of dispersion of ventricular repolarization; an isolated heart validation study / M. Zabel, S. Portnoy, M. R. Franz // *J. Am. Coll. Cardiol.* — 1995. — Vol. 25. — P. 746–752.
14. Day, C. P. QT dispersion: an indication of arrhythmia risk in patients with long QT interval / C. P. Day, J. M. McComb, R. W. F. Campbell // *Br. Heart. J.* — 1990. — Vol. 63. — P. 342–344.
15. Adjustment of QT dispersion assessed from 12 lead ECGs for different numbers of analysed electrocardiographic leads: comparison of stability of different methods / K. Finatkova [et al.] // *Br. Heart. J.* — 1994. — Vol. 72. — P. 390–396.
16. Three-lead measurement of QTc dispersion / J. M. Glancy [et al.] // *J. Cardiovasc. Electrophysiol.* — 1995. — Vol. 6. — P. 987–992.
17. QT dispersion in nonsustained ventricular tachycardia and coronary artery disease / F. Bogun [et al.] // *Am. J. Cardiol.* — 1996. — Vol. 77. — P. 256–259.
18. Dispersion of the QT interval in patients with and without susceptibility to ventricular tachyarrhythmias after previous acute myocardial infarction / J. S. Perkiomaki [et al.] // *J. Am. Coll. Cardiol.* — 1995. — Vol. 26. — P. 174–179.
19. Pye, M. QT interval dispersion: a non-invasive marker of susceptibility to arrhythmia in patients with sustained ventricular arrhythmias? / M. Pye, A. C. Quinn, S. M. Cobbe // *Br. Heart. J.* — 1994. — Vol. 71. — P. 511–514.
20. QT dispersion and mortality after myocardial infarction / J. M. Glancy [et al.] // *Lancet.* — 1995. — Vol. 345. — P. 1553–1558.
21. Murphy, E. Cellular magnesium and Na/Mg exchange in heart cells / E. Murphy, C. C. Freudenrich, M. Liegerman // *Ann. Rev. Physiol.* — 1991. — Vol. 53. — P. 273–287.
22. Доцицин, В. Л. Удлинение интервала QTЭКГ: классификация, клиническое значение / В. Л. Доцицин, Е. С. Сигал, В. В. Седов // *Кардиология.* — 1981. — № 10. — С. 22–28.
23. Prolongation of QT interval and ventricular septal hypertrophy / N. Kotajima [et al.] // *Jpn. Heart. J.* — 2000 Jul. — Vol. 41, № 4. — P. 463–469.
24. The potential for QT prolongation and proarrhythmia by non-antiarrhythmic drugs: clinical and regulatory implications. Report on a policy conference of the European Society of Cardiology / W. Haverkamp [et al.] // *Eur. Heart. J.* — 2000 Aug. — Vol. 21, № 15. — P. 1216–1231.
25. Верткин, А. Л. Применение магния в кардиологии / А. Л. Верткин, В. В. Городецкий // *Кардиология.* — 1997. — № 11. — С. 96–99.
26. Bazett, H. C. An analysis of the time-relations of electrocardiograms / H. C. Bazett // *Heart.* — 1920. — № 7. — P. 353–367.
27. The prognostic value of the QT interval and QT interval dispersion in all-cause and cardiac mortality and morbidity in a population of Danish citizens / H. Elming [et al.] // *Eur. Heart. J.* — 1998. — № 19. — P. 1391–1400.
28. Higham, P. O. QT dispersion and components of the QT interval in ischaemia and infarction / P. O. Higham, S. S. Furniss, R. W. F. Campbell // *Brit. Heart. J.* — 1995. — № 73. — P. 32–36.
29. Schwartz, P. J. QT interval prolongation as predictor of sudden death in patients with myocardial infarction / P. J. Schwartz, S. Wolf // *Circulation.* — 1978. — № 57. — P. 1074–1077.
30. Acute ischaemia: a dynamic influence on QT dispersion / S. C. Sporton [et al.] // *Lancet.* — 1997. — № 349. — P. 306–309.
31. Does QT dispersion reflect dispersion of ventricular recovery? / P. O. Higham [et al.] // *Circulation.* — 1992. — № 86, (suppl. 1). — P. 392.
32. Синдром удлинения интервала QT у больных острым инфарктом миокарда: диагностика и лечение / А. М. Шилов [и др.] // *Российские мед. вести.* — 2000. — № 1. — С. 45–48.
33. Синдром удлиненного интервала QT / М. А. Школьников [и др.] — М.: Медпрактика, 2001. — 128 с.

Поступила 01.12.2014

УДК 616.345-006.5/6-072.1-048.445-08-035 СОВРЕМЕННЫЕ ЭНДОСКОПИЧЕСКИЕ КЛАССИФИКАЦИИ ЭПИТЕЛИАЛЬНЫХ НОВООБРАЗОВАНИЙ В ТОЛСТОЙ КИШКЕ. ИХ РОЛЬ В ЛЕЧЕБНОЙ ТАКТИКЕ

Н. А. Лагодич¹, А. В. Воробей², А. М. Махмудов²

¹Минская областная клиническая больница

²Белорусская медицинская академия последипломного образования, г. Минск

Своевременная диагностика и удаление предраковых поражений слизистой оболочки в толстой кишке признаны современным профилактическим мероприятием в борьбе с колоректальным раком. С развитием эндоскопической аппаратуры и появлением систем высокого разрешения изменилось представление о морфологии предшественников злокачественных опухолей. Появилась возможность в реальном времени предупреждать гистологическое строение эпителиального образования. К настоящему времени сформировались представления о том, в каких ситуациях следует прибегать к стандартной полипэктомии, резекции слизистой или диссекции в подслизистом слое.

Ключевые слова: неоплазия, полип, толстая кишка, полипэктомия.

MODERN ENDOSCOPIC CLASSIFICATIONS OF EPITHELIAL NEOPLASMS IN COLON. THEIR ROLE IN MANAGEMENT OF PATIENTS

N. A. Lagodich¹, A. V. Varabei², A.M.Mahmudov²

¹Minsk Regional Clinical Hospital

²Belarussian Medical Academy of Postgraduate Education, Minsk

Early diagnostics and removal of precancer lesions of the mucous membrane in the colon are recognized as a modern preventive measure against colorectal cancer. Thanks to the development of endoscopic equipment and emergence of systems of high resolution, the idea about the morphology of predecessors of malignant tumors has changed. It has become possible to predict the histologic structure of the epithelial mass in real time. Notions about situations when one should resort to standard polypectomy, mucosal resection or submucosal dissection have been so far formed.

Key words: neoplasia, polyp, colon, polypectomy.

С учетом высокой распространенности колоректального рака крайне необходима повышенная онкологическая настороженность, направленная, прежде всего, на выявление предраковых поражений толстой кишки и его ранних форм. Возможности современной эндоскопии наилучшим образом отвечают поставленной цели: ранней диагностике предрака и рака толстой кишки. Развитие оперативных эндоскопических методик способствует мало-травматичному лечению этих поражений, что обеспечивает излечение пациента с минимальной травмой для организма и сохранение высокого качества жизни. Успех лечения во многом зависит от точной диагностики колоректальных поверхностных неоплазий и правильно выбранной тактики их удаления. До сих пор многие эндоскописты используют рутинные подходы, руководствуясь только результатами гистологического заключения (по данным щипцовой биопсии) и размером образования. Работая на современном оборудовании, они не используют его возможности. Это приводит к удалению малигнизированного полипа неправильно выбранным способом и к трудностям в дальнейшей лечебной тактике. В таком случае встает вопрос: нужно делать резекцию кишки или оставить пациента под наблюдением эндоскописта с проведением множественной биопсии из ложа удаленного полипа.

В Польше М. Bugajski с коллегами провел ретроспективный анализ видеоматериалов малигнизированных полипов размером до 10 мм, удаленных во время скрининговой колоноскопии. По данным гистологического заключения, аденокарцинома в полипе до 10 мм была выявлена у 5 (0,06 %) из 8651 обследуемого. Эти новообразования имели плоскую или полиповидную на широком основании форму. Во время эндоскопического исследования малигнизация полипа была заподозрена только в одном, который локализовался в прямой кишке. Во время анализа были изучены признаки малигнизации, характерные для полипов боль-

ших размеров: неровная поверхность образования, деформация формы, наличие центрального углубления, контактная кровоточивость, усиление и деформация сосудистого рисунка поверхности полипа и у его основания, наличие симптома «куриной кожи». Исследование показало, что в каждом малигнизированном полипе присутствовал, как минимум, один из перечисленных признаков, на которые не обратили соответствующее внимание специалисты, выполнившие скрининговую колоноскопию [1].

Во второй половине прошлого столетия существовали различные точки зрения у специалистов Запада и Востока по поводу значимости морфологического типа эпителиального образования, выявленного во время эндоскопического исследования, для канцерогенеза. В Японии особое внимание уделяли выявлению не пролабирующих в просвет, а плоских форм предопухолевых поражений пищеварительного тракта (в начале в желудке, а затем в пищеводе и толстой кишке). В других странах мира считали, что ведущая роль принадлежит полиповидным (возвышающимся) формам образований, их большому размеру и наличию толстой ножки. Разногласия по поводу роли макроскопической формы новообразований в онкогенезе и успех японских специалистов в эндоскопической диагностике и лечении ранних форм рака послужили поводом для встречи в Париже в 2002 г. эндоскопистов, хирургов и патологоанатомов. В результате обсуждения группой ведущих мировых экспертов на основе японской классификации ранних форм рака пищеварительного тракта была разработана Парижская эндоскопическая классификация поверхностных неоплазий пищевода, желудка и толстой кишки. Согласно данной классификации, поверхностными неопластическими поражениями называют эпителиальные образования, несущие элементы предраковых изменений или рака или подозрительные в этом отношении и предположительно по данным эндоскопии пенетрирующие не глубже подслизистого

слоя в стенку кишки. К таким образованиям относят: карциному, аденому/интраэпителиальную неоплазию низкой или высокой степени, гиперпластические полипы.

Поверхностные неопластические поражения составляют отдельный тип «0» в классификации макроскопических форм опухолей [2, 3].

Внутри типа «0» выделяют следующие подтипы:

- 0-I — полиповидный (0-Ip — на ножке, 0-Is — на широком основании);
- 0-II — уплощенный (0-IIa — уплощенный приподнятый, 0-IIb — плоский, 0-IIc — уплощенный углубленный);
- 0-III — изъязвленный (рисунок 1) [3, 4, 5].

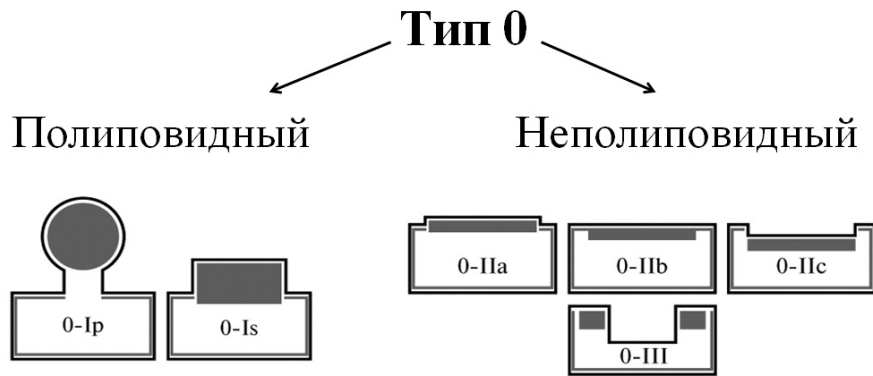


Рисунок 1 — Парижская эндоскопическая классификация поверхностных неоплазий пищеварительного тракта

В классификации Kudo ранних форм рака толстой кишки выделен еще один морфологический вид опухоли — латерально распространяющаяся опухоль (laterally spreading tumor — LST). Этот термин означает латеральный рост опухоли

размером не менее 10 мм в диаметре [2, 3]. Позже выделили два подтипа LST: гранулярный (LST – G) и негранулярный (LST – NG) и адаптировали каждый подтип к Парижской классификации поверхностных неоплазий (таблица 1) [6].

Таблица 1 — Морфологическая классификация LST-поражений и соответствие Парижско-Японской классификации

Подтипы LST	Классификация 0-типа	Схема
LST гранулярного типа (LST- G)		
Гомогенный тип	0-IIa	IIa
Узелковый смешанный тип	0-IIa, 0-Is+IIa, 0-IIa+Is	IIa + Is
LST негранулярного типа (LST- NG)		
Плоский приподнятый тип	0-IIa	IIa
Псевдоуглубленный тип	0-IIa+IIs, 0-IIc+IIa	IIc + IIa

Помимо морфологического типа размер образования также играет важную роль в колоректальном онкогенезе и выборе правильной лечебной тактики. Неполиповидные формы неоплазий чаще ассоциируются с инвазивным, быстропрогрессирующим ростом, чем полиповидные образования тех же размеров [7]. В настоящее время в зависимости от размера принято делить полипы на:

- мелкие (diminutive) — до 5 мм;

- малые (small) — 6–9 мм;
- большие (large) — ≥ 10 мм.

Размер образования при отсутствии специальной измерительной шкалы рекомендуется определять с помощью стандартных биопсийных щипцов, которые в открытом виде имеют размах браншей 8 мм, в закрытом — составляют 2,5 мм [2, 8].

Оптический диагноз колоректальных полипов, выявление очагов малигнизации осуще-

ствляют при детальном изучении поверхности полипа с помощью хромоскопии совместно с магнификационной эндоскопией. Это позволяет изучить рисунок строения ямок (устья же-

лез) эпителия (pit pattern) толстой кишки согласно классификации Kudo, на основании чего предсказать гистологическое строение (таблица 2) [5, 8, 9, 10].

Таблица 2 — Классификация поверхностного строения рисунка эпителия по Kudo в толстой кишке

Тип	Pit pattern	3D изображение	Характеристика	Гистологическая оценка
Тип I			Круглые, одинаковые	Нормальная слизистая
Тип II			Звёздчатой формы	Гиперпластический полип
Тип IIIs			Маленькие, компактно расположенные	Тубулярная аденома (неполиповидная форма)
Тип IIIL			Вытянутые, большие	Тубулярная аденома (полиповидная форма)
Тип IV			Извилистые, ветвистые	Тубулопапиллярная или папиллярная аденома
Тип V			Уменьшение или отсутствие ямок	Карцинома или высокая степень дисплазии

За последние десятилетия значительно улучшилось качество эндоскопического изображения благодаря внедрению видеэндоскопических систем высокого разрешения, обладающих функциями повышения контрастности изображения слизистой оболочки. Стало возможным рассмотреть не только мелкие структуры эпителия, но и сосудистый рисунок. При эпителиальной неоплазии помимо изменения структуры желез происходит изменение сосудистого рисунка. Предпринимаются попытки выявить корреляцию между типом ямочного и сосудистого рисунка с гистологической картиной. На основе перестройки структуры ямок эпителия и сосудов было разработано несколько классификаций, доступных для оптической диагностики неоплазий и инвазии с использованием изображения в узком спектре (Narrow Band Imaging — NBI). Это — классификация Сано (Sano), Хирошима (Hiroshima), Шова (Showa) и NICE (NBI International Colorectal Endoscopic Classification) [11–14]. Несмотря на то, что в настоящее время Европейской организацией гастроинтестинальной эндоскопии предложено использовать стандартную или виртуальную (а именно NBI) хромоскопию с увеличением для предсказания риска инвазии в подслизистый слой, однако отсутствует единая признанная классификация диагностики неоплазий на основе сосудистого рисунка [15].

Технические возможности диагностической эндоскопии тесно связаны с возможно-

стями оперативной эндоскопии. На современном этапе выбор лечебной тактики (способа удаления) зависит от нескольких факторов. Помимо определения типа строения ямок эпителия неоплазмы должны учитываться размер, морфология согласно Парижской классификации, структура поверхности образования (бугристость, кровоточивость, ригидность), локализация, наличие сопутствующей патологии пациента. На сегодняшний день существуют различные техники для удаления эпителиальных образований. Важно правильно выбрать нужный инструмент, который позволит иссечь неоплазию (особенно при подозрении на малигнизацию) таким образом, чтобы патологоанатом смог оценить края резекции (вертикальный и горизонтальный) и риск лимфоакулярной диссеминации.

Стандартная петлевая полипэктомия (simple snare polypectomy — SS) является основным методом лечения поверхностных неоплазий полиповидной формы в толстой кишке [9]. Если подозревается малигнизация полипа с инвазией в ножку, петлю следует расположить как можно близко к стенке кишки. Наличие свободных краев отсечения от опухолевой ткани (по мнению некоторых авторов не менее 1–2 мм от диатермической зоны) по данным гистологии указывает на радикальное удаление малигнизированного полипа [8, 16, 17].

Для удаления поверхностных неоплазий типа 0–Is, 0–II размером до 2 см используют

методику эндоскопической резекции слизистой (endoscopic mucosal resection — EMR). Ее суть заключается в удалении опухоли в пределах здоровых тканей единым блоком с уменьшенным риском повреждения стенки кишки. Разработано несколько вариантов выполнения резекции слизистой (инъекционно-ассистированный, с помощью колпачка, с предварительным лигированием основания, с использованием двухканального эндоскопа). Описана методика выполнения резекции слизистой в водной среде (underwater EMR). Из просвета кишки удаляют воздух, а его заполняют водой и прицельно орошают зону неоплазии. Данный вариант удаления неоплазии рекомендуют использовать при рецидивах опухолей после ранее выполненной резекции слизистой [18, 19]. Однако, если размер неоплазии более 2 см, отсутствует подозрение на малигнизацию на основании морфологического типа и оценки структуры ямок эпителия поверхности образования, возможно выполнение фрагментарной резекции слизистой. В случае LST-G в первую очередь резецируют узловые образования опухоли с обязательным гистологическим исследованием их. При LST-NG фрагментарную резекцию слизистой не рекомендуют выполнять, так как такая опухоль имеет более высокий потенциал малиг-

низации и определить глубину и ширину инвазии значительно сложнее [20].

При подозрении на малигнизацию эпителиального образования на основании морфологических признаков (тип 0-IIa + c или 0-III, LST-NG), нарушении структуры поверхности слизистой, особенно при размере более 2 см в диаметре, показано выполнение эндоскопической диссекции в подслизистом слое (endoscopic submucosal dissection — ESD). Данная методика позволяет удалять малигнизированные образования больших размеров единым блоком. Однако такая техника удаления требует больших навыков врача и соответствующего оборудования. Обучающий курс занимает длительное время. В силу этих обстоятельств ESD еще не получила широкого практического применения [8, 21]. Диссекция в подслизистом слое может быть выполнима в прямой кишке при рецидивных неоплазиях после неоднократных попыток выполнения эндоскопической резекции слизистой, хотя в силу развития фиброза сопряжена с высоким риском развития перфорации кишки [22, 23].

Williams J. G. с коллегами предложил схему удаления поверхностных неоплазий с возможной малигнизацией, основываясь на их размере и морфологии (таблица 3) [8].

Таблица 3 — Выбор способа лечения поверхностных неоплазий в зависимости от размера и морфологии

Парижская классификация	Размер полипа (мм)				
	< 5	6-10	11-15	16-20	> 20
0-Ip	SS	SS	SS	SS	SS
0-Is	SS, EMR	EMR	EMR	EMR	pEMR
0-IIa, b, 0-II a+b	EMR	EMR	EMR/ESD	ESD/Surg	Surg
0-II c	EMR	EMR/ESD	Surg	Surg	Surg
LST- G	-	-	EMR	pEMR/ESD	pEMR/ESD
LST- NG	-	-	EMR/ESD	ESD	ESD/Surg

Примечание. SS — simple snare polypectomy (стандартная петлевая полипэктомия); EMR — endoscopic mucosal resection (эндоскопическая резекция слизистой); ESD — endoscopic submucosal dissection (эндоскопическая диссекция в подслизистом слое); Surg — surgical resection (хирургическая резекция)

Как видно из данных таблицы 3, при LST-G авторы предлагают либо резекцию, либо диссекцию в подслизистом слое при опухолях более 15 мм. Это обусловлено тем, что многие исследования указывают на реально существующий риск подслизистой инвазии при гранулярном типе образования. М. Yamada и соавторы при удалении такой опухоли единым блоком выявили подслизистую инвазию в 19 % случаев [ДИ 95 %: 16–23], из них в 79 % инвазия

была глубокой ($\geq 1000 \mu\text{m}$). Эндоскопическими предикторами инвазии были: большой размер узлового образования опухоли ($> 10 \text{ мм}$), тип V по Кудо строения ямок эпителия, наличие очагов углублений. В этом же исследовании подслизистая инвазия при LST-NG выявлена в 39 % случаев [ДИ 95 %: 16–23] [24].

Эквивалентной ESD в прямой кишке для удаления поверхностных неоплазий, в том числе и малигнизированных является методика

видео-ассистированной трансанальной эндоскопической микрохирургии, которая предполагает возможность иссечения опухоли при необходимости на всю толщину стенки с последующим ее ушиванием [25–28].

Таким образом, использование эндоскопии высокого разрешения и знание современных эндоскопических классификаций позволит не только вовремя диагностировать неопластические изменения слизистой толстой кишки, но и выбрать правильную лечебную тактику.

БИБЛИОГРАФИЧЕСКИЙ СПИСОК

1. Bugajski, M. Colonoscopy quality indicators: from individual performance to institutional policy / M. Bugajski, M. Kaminski // Endoscopy. — 2015. — Vol. 47, № 8. — P. 667–668.
2. The Paris endoscopic classification of superficial neoplastic esophagus, stomach, and colon / Authors: Participants in the Paris Workshop // Gastrointest. Endosc. — 2003. — Vol. 58, № 6. — P. 3–43.
3. Endoscopic Classification Review Group. Update on the Paris classification of superficial neoplastic lesions in the digestive tract / Authors: Endoscopic Classification Review Group // Endoscopy. — 2005. — Vol. 37, № 6. — P. 570–578.
4. Koyama, Y. Overview of colorectal cancer in Japan: report from the Registry of the Japanese Society for Cancer of the Colon and Rectum / Y. Koyama, K. Kotake // Dis. Colon Rectum. — 1997. — Vol. 40, № 10. — P. 2–9.
5. Kudo, S. Endoscopic mucosal resection of flat and depressed types of early colorectal cancer / S. Kudo // Endoscopy. — 1993. — Vol. 25, № 7. — P. 455–461.
6. Nonpolypoid neoplastic lesions of the colorectal mucosa / S. Kudo [et al.] // Gastrointest Endosc. — 2008. — Vol. 68, № 4. — P. 3–47.
7. Flat and depressed colonic neoplasms: a prospective study of 1000 colonoscopies in the UK / B. J. Rembacken [et al.] // Lancet. — 2000. — Vol. 355, № 9211. — P. 1211–1214.
8. Management of the malignant colorectal polyp: ACPGBI position statement / J. G. Williams [et al.] // Colorectal. Dis. — 2013. — Vol. 15, № S2. — P. 1–38.
9. Diagnosis of colorectal tumorous lesions by magnifying endoscopy / S. Kudo [et al.] // Gastrointest. Endosc. — 1996. — Vol. 44, № 1. — P. 8–14.
10. Classification of colorectal polyps: guidelines for the endoscopist / C. A. Rubio [et al.] // Endoscopy. — 2002. — Vol. 34, № 3. — P. 226–236.
11. Magnifying observation of microvascular architecture of colorectal lesions using a narrow band imaging system / Y. Sano [et al.] // Dig. Endosc. — 2006. — Vol. 18, № s1. — P. 44–51.
12. Magnifying endoscopy with narrow band imaging for diagnosis of colorectal tumors / M. Hirata [et al.] // Gastrointest. Endosc. — 2007. — Vol. 65, № 7. — P. 988–995.
13. Diagnosis of colorectal lesions with the magnifying narrow-band imaging system / Y. Wada [et al.] // Gastrointest. Endosc. — 2009. — Vol. 70, № 3. — P. 522–531.
14. Validation of a Simple Classification System for Endoscopic Diagnosis of Small Colorectal Polyps Using Narrow-Band Imaging / D. G. Hewett [et al.] // Gastroenterology. — 2012. — Vol. 143, № 3. — P. 599–607.
15. Advanced imaging for detection and differentiation of colorectal neoplasia: European Society of Gastrointestinal Endoscopy (ESGE) Guideline / M. F. Kaminski [et al.] // Endoscopy. — 2014. — Vol. 46, № 5. — P. 435–449.
16. Endoscopically removed malignant colorectal polyps: clinicopathologic correlations / H. S. Cooper [et al.] // Gastroenterology. — 1995. — Vol. 108, № 6. — P. 1657–1665.
17. Rate of residual disease after complete endoscopic resection of malignant colonic polyp / J. M. Butte [et al.] // Dis. Colon Rectum. — 2012. — Vol. 55, № 2. — P. 122–127.
18. Endoscopic mucosal resection / J. H. Hwang [et al.] // Gastrointest. Endosc. — 2015. — Vol. 82, № 2. — P. 215–226.
19. «Underwater» EMR without submucosal injection for large sessile colorectal polyps (with video) / K. F. Binmoeller [et al.] // Gastrointest. Endosc. — 2012. — Vol. 75, № 5. — P. 1086–1091.
20. Endoscopic indications for endoscopic mucosal resection of laterally spreading tumours in the colorectum / T. Uraoka [et al.] // Gut. — 2006. — Vol. 55, № 1. — P. 1592–1597.
21. Endoscopic submucosal dissection: European Society of Gastrointestinal Endoscopy (ESGE) Guideline / P. Pimentel-Nunes [et al.] // Endoscopy. — 2015. — Vol. 47, № 9. — P. 829–854.
22. Colorectal endoscopic submucosal dissection: Technical advantages compared to endoscopic mucosal resection and minimally invasive surgery / Y. Saito [et al.] // Dig. Endosc. — 2014. — Vol. 26, № S1. — P. 52–61.
23. Factors predictive of perforation during endoscopic submucosal dissection for the treatment of colorectal tumors / E. S. Kim [et al.] // Endoscopy. — 2011. — Vol. 43, № 7. — P. 573–578.
24. Endoscopic predictors of deep submucosal invasion in colorectal laterally spreading tumors / M. Yamada [et al.] // Endoscopy. — 2016. — Vol. 48, № 5. — P. 417–508.
25. Systematic review and meta-analysis of endoscopic submucosal dissection versus transanal endoscopic microsurgery for large noninvasive rectal lesions / A. Arezzo [et al.] // Surg. Endosc. — 2014. — Vol. 28, № 2. — P. 427–438.
26. Transanal endoscopic microsurgery versus conventional transanal excision for patients with early rectal cancer / D. Christoforidis [et al.] // Ann. Surg. — 2009. — Vol. 249, № 5. — P. 776–782.
27. Middleton, P. F. Transanal endoscopic microsurgery: a systematic review / P. F. Middleton, L. M. Sutherland, G. J. Maddern // Dis. Colon Rectum. — 2005. — Vol. 48, № 2. — P. 270–284.
28. A predictive model for local recurrence after transanal endoscopic microsurgery for rectal cancer / S. P. Bach [et al.] // Br. J. Surg. — 2009. — Vol. 96, № 3. — P. 280–290.

Поступила 24.06.2016

КЛИНИЧЕСКАЯ МЕДИЦИНА

УДК 616.36-002.17-002.2

НЕПРЯМЫЕ МАРКЕРЫ ФИБРОЗА ПЕЧЕНИ У ПАЦИЕНТОВ С ХРОНИЧЕСКИМИ ВИРУСНЫМИ ГЕПАТИТАМИ В И С

В. М. Мицура¹, Д. В. Терешков²

¹Гомельский государственный медицинский университет
²Гомельская областная инфекционная клиническая больница

Цель: оценить значение не прямых маркеров для определения выраженности фиброза печени у пациентов с хроническими гепатитами В (ХГВ) и С (ХГС).

Материалы и методы. Обследовано 137 пациентов с ХГВ (n = 34) и ХГС (n = 103) с известной стадией выраженности фиброза, определенной на основании биопсии печени либо не прямых методов (фиброэластометрия, фибротест). Учитывались 9 показателей гемограммы и биохимического анализа крови, а также 8