

2. Волков, В. В. Современные подходы к диагностике и лечению диабетической макулопатии с учетом индивидуальных анатомо-физиологических особенностей макулы / В. В. Волков // «Макула-2004»: тез. докл. I-го Всерос. семинара — «круглый стол» (г. Ростов-на-Дону), 13–15 февр., 2004. — Ростов н/Д., 2004. — С. 28–39.

3. Иванишко, Ю. А. О «рабочей» классификации пораженных макулы при диабете / Ю. А. Иванишко // «Макула-2004»: тез. докл. I-го Всерос. семинара — «круглый стол» / г. Ростов на Дону, 13–15 февр., 2004. — Ростов н/Д., 2004. — С. 46–49.

4. Spaide, R. F. Removal of adherent cortical vitreous plaques without removing the internal limiting membrane in the repair of macular detachment in highly myopic eyes / R. F. Spaide, Y. Fischer // Retina. — 2005. — Vol. 25, № 3. — P. 290–295.

5. Якимов, А. П. Структурно-функциональное состояние зрительной системы у пациентов с различными типами диабетического макулярного отека / А. П. Якимов // Тез. докл. VIII съезд

офтальмологов России (г. Москва, 1–4 июня 2005 г.). — М., 2005. — С. 447–448.

6. Экгардт, В. Ф. Диабетическая ретинопатия. Патогенез, клиника и лечение / В. Ф. Экгардт. — Челябинск, 2001. — 100 с.

7. Руднева, М. А. Исследование макулярной области сетчатки методом оптической когерентной томографии / М. А. Руднева, А. А. Шпак // Глаз. — 2004. — № 4. — С. 20–22.

8. Руднева, М. А. Роль оптической когерентной томографии в диагностике ранней стадии образования субретинальных неоваскулярных мембран / М. А. Руднева, А. А. Шпак, Д. А. Магарамов // Новое в офтальмологии. — 2004. — № 4. — С. 20–22.

9. Родин, А. С. Биомикроретинометрия / А. С. Родин. — М: Памятники исторической мысли, 2006. — 96 с.

10. Brancato, R., Lumbroso B. Guide to optical coherence tomography interpretation / R. Brancato, B. Lumbroso // Innovation-News-Communication. — 2004. — 76 с.

Поступила 03.09.2007

УДК 616.379-008.64-073

АНАЛИЗ ДАННЫХ КОЛБОЧКОВОЙ ЭЛЕКТРОРЕТИНОГРАММЫ У БОЛЬНЫХ САХАРНЫМ ДИАБЕТОМ

Т. В. Бобр, Л. В. Дравица

Гомельский государственный медицинский университет
Республиканский научно-практический центр радиационной медицины
и экологии человека, г. Гомель

Сахарный диабет и его осложнения — одна из важнейших медико-социальных и экономических проблем современного здравоохранения. Диабетическую ретинопатию (ДР) относят к поздним осложнениям сахарного диабета. Прогрессирование диабетической ретинопатии, как правило, происходит последовательно от небольших начальных проявлений, которые характеризуются повышенной проницаемостью ретинальных сосудов (непролиферативная ретинопатия), до изменений, связанных с окклюзией сосудов (препролиферативная ретинопатия), а затем до наиболее тяжелой стадии диабетического поражения сетчатки, которая характеризуется разрастанием новообразованных сосудов и глиальной ткани (пролиферативная ретинопатия). Макулярный отек — одна из основных причин снижения зрения у пациентов, страдающих сахарным диабетом.

Колбочковая электроретинограмма (КЭРГ) на белый стимул отражает электрическую активность функции фотопической (колбочковой) системы сетчатки и зависимость от количества здоровых функционирующих клеток этой системы в центральных отделах сетчатки. КЭРГ позволяет диагностировать функциональные изменения сетчатки на доклинической стадии развития диабетической ретинопатии.

Ключевые слова: диабетическая ретинопатия, электроретинография.

THE ANALYSIS OF CONE ELECTRORETINOGRAM DATA AT PATIENTS WITH DIABETES

T. V. Bobr, L. V. Dravitsa

Gomel State Medical University
Republican Research Center for Radiation Medicine and Human Ecology, Gomel

Diabetes and its complications is one of the major medical-social and economic problems of present-day public health service. Diabetic retinopathy (DR) is considered as late complications of diabetes. Progressing of diabetic retinopathy (DR), as a rule, occurs consistently from small initial manifestations which are characterized by increased retinal vascular permeability (nonproliferative retinopathy) up to changes connected with vessels occlusion (preproliferative retinopathy), and then up to the heaviest stage of diabetic retina lesion which is characterized by growth of neogenic vessels and glial tissue (proliferative retinopathy). Central oedema is one of the principal causes of sight decrease at patients with diabetes.

Cone electroretinogram (CERG) on white stimulus reflects electric activity of photopic (cone) retina system function and dependence on amount of healthy functioning cells of this system in retina central departments. CERG allows diagnosing retina functional changes at pre-clinical stage of diabetic retinopathy development.

Key words: diabetic retinopathy, electroretinography.

Сахарный диабет и его осложнения — одна из важнейших медико-социальных и экономиче-

ских проблем современного здравоохранения. Диабетическую ретинопатию (ДР) относят к позд-

ним осложнениям сахарного диабета. В связи с увеличением числа больных диабетом и продолжительностью их жизни ДР стала одной из основных причин слепоты и слабовидения, особенно в развитых странах [1]. Прогрессирование диабетической ретинопатии, как правило, происходит последовательно от небольших начальных проявлений, которые характеризуются повышенной проницаемостью ретинальных сосудов (непролиферативная ретинопатия), до изменений, связанных с окклюзией сосудов (препролиферативная ретинопатия), а затем до наиболее тяжелой стадии диабетического поражения сетчатки, которая характеризуется разрастанием новообразованных сосудов и глиальной ткани (пролиферативная ретинопатия) [2]. Макулярный отек — одна из основных причин снижения зрения у пациентов, страдающих сахарным диабетом [3].

На современном этапе сформировалась тенденция к повышению информативности и максимальной объективизации методов ранней диагностики. Электроретинография [ЭРГ] — метод оценки функционального состояния сетчатки, позволяющий определить самые незначительные биохимические нарушения, которые могут предшествовать начальным клиническим проявлениям [4], и локализацию патологического процесса в сетчатке. Колбочковая ЭРГ (КЭРГ) на белый стимул отражает электрическую активность фотопической (колбочковой) системы сетчатки. Параметры КЭРГ зависят от количества здоровых функционирующих клеток этой системы. Выделение функции фотопической системы глаза основано на чувствительности колбочек к ярким стимулам, предъявляемым в фотопических условиях освещения, подавляющим палочковую активность. Колбочки в отличие от палочек уже в наружном плексиформном слое имеют обширные связи, и синапсы связывают их с различными типами колбочковых биполяров. Одни из них деполаризуются подобно палочковым биполярам и формируют колбочковый световой путь (on-путь) с инвертирующими синапсами, другие контактируют с гиперполяризующимися биполярными клетками посредством предохраняющих синапсов, образуя темновой путь (off-путь) [5].

Цель работы: изучить изменение параметров КЭРГ у больных сахарным диабетом I типа без признаков диабетической ретинопатии и у больных, имеющих начальные ее проявления.

Материал и методы

В работе использованы результаты обследования 173 пациентов (346 глаз) с сахарным

диабетом I типа в возрасте от 18 до 59 лет (средний возраст составил $32,02 \pm 10,33$ года), находящихся на лечении в эндокринологическом отделении Государственного учреждения «Республиканский научно-практический центр радиационной медицины и экологии человека» (ГУ «РНПЦ РМ и ЭЧ») г. Гомеля. Женщин — 90 человек (52,02%), мужчин — 83 человека (47,98%). Длительность основного заболевания составляла от впервые выявленного сахарного диабета до 27 лет. Острота зрения у всех больных была 1,0, цветоощущение — нормальное.

Стадия диабетической ретинопатии устанавливалась в соответствии с классификацией E. Kohner и M. Porta (1991) с учетом критериев ETDRS (Early Treatment Diabetic Retinopathy Study Research Group, 1991) [6]. Макулярным отеком считалось любое утолщение сетчатки, локализованное на расстоянии 1 диаметра диска зрительного нерва от центра макулы. Клинически значимый макулярный отек определялся критериями ETDRS [7].

Больные сахарным диабетом были разделены на две группы: 1 группа из 99 человек (198 глаз) включала пациентов без офтальмоскопически выявляемых проявлений диабетической ретинопатии, 2 группа из 74 человек (148 глаз) включала пациентов с единичными микроаневризмами и единичными округлыми кровоизлияниями в ткань сетчатки, т. е. с начальной непролиферативной диабетической ретинопатией (ДР-1). Контрольную группу составили 33 человека (66 глаз) в возрасте от 18 до 55 лет (средний возраст составил $33,21 \pm 10,09$ года) с нормальным цветоощущением, остротой зрения 1,0, не имевших глазных заболеваний.

Офтальмологическое обследование включало: визометрию, биомикроскопию, тонометрию, обратную офтальмоскопию, прямую офтальмоскопию на фундус-камере VISUCAM liet, электроретинографию на электроретинографе ООО «НейроСофт». Колбочковая ЭРГ производилась по методике А. М. Шамшиновой [4]. Анализировались все временные (латентность) и амплитудные параметры КЭРГ. Графическое изображение КЭРГ представлено на рисунке 1.

Колбочки обладают более быстрой кинетикой, чем палочки. Фотопическая ЭРГ характеризуется меньшей амплитудой волн и более быстрой латентностью, чем скотопическая [8]. Негативная а-волна КЭРГ отражает функцию всех колбочек сетчатки. Волна b КЭРГ отражает биоэлектрическую активность функции фотопической системы сетчатки [9].

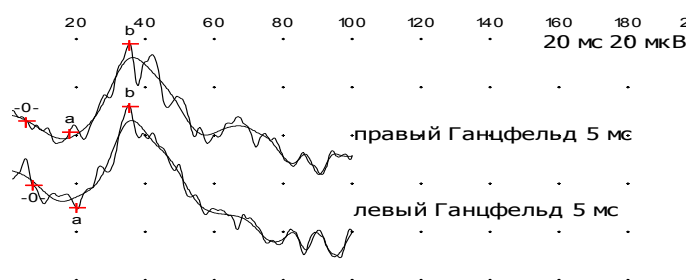


Рисунок 1 — Колбочковая ЭРГ пациентки К. из контрольной группы

В основе принятой классификации ЭРГ лежат амплитудные характеристики основных а- и b-волн ЭРГ, оценивают также их временные параметры [4]. Различают следующие виды ЭРГ: нормальную, супернормальную, субнормальную, плюс- и минус-негативную, угасшую, или нерегистрируемую (отсутствующую).

— Супернормальная ЭРГ характеризуется увеличением а- и b-волн, что является следствием раздражения фоторецепторов сетчатки, которое может отмечаться при появлении токсических факторов раздражения, в частности, глутамата, NO и др., при первых признаках гипоксии.

— Субнормальная ЭРГ — это наиболее частый вид патологической ЭРГ, которая характеризуется снижением а- и b-волн. Ее регистрируют при вовлечении в процесс 1–2 нейронов сетчатки, хронической сосудистой недостаточности с нарушением микроциркуляции.

— Негативная ЭРГ характеризуется увеличением или сохранностью амплитуды а-волны и небольшим (до изолинии — плюс-негативная) или значительным (ниже изолинии — минус-негативная) снижением амплитуды b-волны. Ее регистрируют при наруше-

ниях кровообращения в сетчатке и хориоретинальных поражениях.

— Угасшая, или отсутствующая (нерегистрируемая) ЭРГ является электрофизиологическим симптомом тяжелых, необратимых изменений в сетчатке.

Результаты и обсуждение

Анализировались все временные и амплитудные параметры КЭРГ. Полученные данные средних значений латентности и амплитуды а- и b-волн КЭРГ в 1, 2 и контрольной группах представлены в таблице 1.

Как следует из таблицы, средние значения латентности а- и b-волн КЭРГ в 1 и 2 группах близки к данным контрольной группы. Однако амплитуда волн КЭРГ у больных сахарным диабетом обеих групп была очень вариабельной независимо от длительности заболевания сахарным диабетом. Широкий диапазон амплитуды волн КЭРГ может свидетельствовать о различном функциональном состоянии фотопической системы сетчатки у больных сахарным диабетом в одной и той же исследуемой группе. Распределение полученных различных (по амплитуде) видов КЭРГ в 1 и 2 группах представлены на рисунке 2.

Таблица 1 — Средние значения параметров КЭРГ в исследуемых группах

Длительность заболевания сахарным диабетом	Группы	а-волна		b-волна		Отношение амплитуд волн (b/a)
		латентность (ms)	амплитуда (mkV)	латентность (ms)	амплитуда (mkV)	
		X ± Sx	X ± Sx	X ± Sx	X ± Sx	
0–1 год	1, n=48	20,00±2,94	14,64±5,17	35,79±2,34	38,55±11,16	2,93±1,21
	2, n=0	—	—	—	—	—
2–5 лет	1, n=52	20,78±2,49	14,34±5,18	36,13±2,18	38,22±11,45	2,84±0,94
	2, n=42	20,79±2,49	15,54±6,93	36,31±2,18	33,77±11,30	2,66±0,98
6–10 лет	1, n=50	19,62±2,70	15,33±4,63	35,95±1,80	39,02±13,82	2,50±1,22
	2, n=48	20,44±2,12	13,59±5,17	36,11±2,01	36,27±10,54	3,06±1,55
11 и более лет	1, n=48	20,48±2,44	14,34±4,74	35,85±1,69	37,09±15,65	2,81±1,73
	2, n=58	20,81±2,86	14,18±6,89	36,87±2,60	36,92±12,00	3,05±1,54
Все больные группы	1, n=198	19,82±2,85	14,67±4,90	35,67±1,99	38,23±13,04	2,81±1,24
	2, n=148	20,68±2,67	14,37±6,40	36,46±2,31	35,82±11,34	2,90±1,47
Контрольная группа, n = 66		20,16±1,74	18,58±1,92	36,34±1,17	43,66±5,25	2,39±0,39
p ¹		>0,05	>0,05	>0,05	>0,05	>0,05
p ²		>0,05	>0,05	>0,05	>0,05	>0,05
p ³		>0,05	>0,05	>0,05	>0,05	>0,05

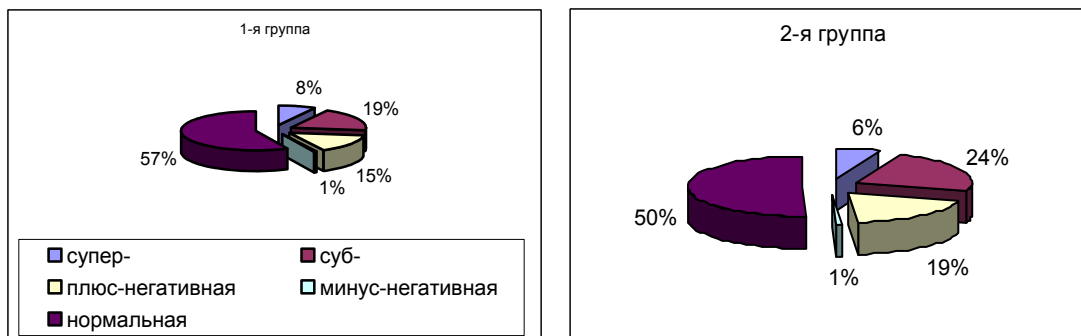


Рисунок 2 — Распределение различных видов КЭРГ в 1 и 2 группах

В 1 группе на 113 глазах (57,07%) КЭРГ была нормальной, супернормальной — на 16 глазах (8,08%), а-волна $16,35 \pm 4,09$ mkV ($p^1 > 0,05$), б-волна $64,93 \pm 7,14$ mkV ($p^1 < 0,05$); субнормальной — на 38 глазах (19,19%), а-волна $10,66 \pm 2,39$ mkV ($p^1 < 0,02$), б-волна $25,95 \pm 3,82$ mkV ($p^1 < 0,01$); плюс-негативной КЭРГ — на 30 глазах (15,15%), б/а = $1,54 \pm 0,21$ mkV ($p^1 < 0,05$); минус негативной — на 1 глазу (0,51%), б/а = 0,82. На 86 глазах (43,43%), не имеющих проявлений ДР, было зарегистрировано изменение функционального состояния колбочковой системы, связанное как с начальной, так и длительно существующей тканевой гипоксией. Во 2 группе на 75 глазах (50,67%) КЭРГ была в пределах нормы, супернормальной — на 9 глазах (6,08%), а-волна $19,00 \pm 6,14$ mkV ($p^2 > 0,05$, $p^3 > 0,05$), б-волна $62,07 \pm 5,54$ mkV ($p^2 < 0,05$, $p^3 > 0,05$); субнормальной на 35 глазах (23,65%), а-волна $9,17 \pm 3,17$ mkV ($p^2 < 0,02$, $p^3 > 0,05$), б-волна $25,30 \pm 4,04$ mkV ($p^2 < 0,01$, $p^3 > 0,05$). Плюс-негативная КЭРГ была зарегистрирована на 28 глазах (18,92%), б/а = $1,59 \pm 0,18$ ($p^2 < 0,05$, $p^3 > 0,05$); минус-негативная — на 1 глазу (0,68%), б/а = 0,9. Таким образом, на 73 глазах (49,32%), имеющих начальные проявления ДР, было зарегистрировано изменение функционального состояния колбочко-зависимых структур. Нормальные значения КЭРГ также могут быть при переходе из супернормальных значений в субнормальные.

Кроме того, в процессе исследования была выявлена асимметрия показателей амплитуды б-волны КЭРГ между правым и левым глазом. Разность в амплитуде б-волны КЭРГ между глазами в контрольной группе составила $5,73 \pm 3,65$ mkV, в 1 — $8,57 \pm 7,43$ mkV ($p^1 > 0,05$), во 2 — $9,09 \pm 8,84$ mkV ($p^2 > 0,05$, $p^3 > 0,05$). В 1 группе разность в амплитуде б-волны была достоверно выше по отношению к данным контрольной группы у 17 больных (17,17%) и составила $19,29 \pm 3,20$ mkV ($p^1 < 0,05$), во 2 — у 15 больных (20,27%) и составила $23,52 \pm 7,32$ mkV ($p^2 < 0,05$, $p^3 > 0,05$). Из этого следует, что у больного сахарным диабетом изменения вначале развиваются на одном глазу и асимметрия показателей КЭРГ ме-

жду правым и левым глазом может явиться симптомом развития диабетической ретинопатии.

Следует отметить, что изменения параметров КЭРГ, связанные с изменением функционального состояния сетчатки, в 1 и 2 группах идентичны. Таким образом, можно предположить, что функциональные изменения сетчатки предшествуют клиническим проявлениям диабетической ретинопатии.

Выводы

1. Первые признаки функциональных нарушений сетчатки по данным КЭРГ получены у пациентов без манифестации офтальмологических изменений, т. е. на доклинической стадии диабетической ретинопатии.

2. Доказано, что колбочковая ЭРГ позволяет выявлять изменения функционального состояния фотопической системы сетчатки на доклинической стадии диабетической ретинопатии.

БИБЛИОГРАФИЧЕСКИЙ СПИСОК

- Porta, M. Screening for diabetic retinopathy in Europe / M. Porta, E. M. Kohner // *Diabetic Med.* — 1991. — Vol. 8, № 3. — P. 197–198.
- Ширшиков, Ю. К. Акустические исследования при пролиферативной диабетической ретинопатии / Ю. К. Ширшиков // *Вестн. офтальмологии.* — 2001. — Т. 117, № 6. — С. 23–25.
- Якимов, А. П. Структурно-функциональное состояние зрительной системы у пациентов с различными типами диабетического макулярног отека / А. П. Якимов // *Тез. докл. VIII съезд офтальмологов России (г. Москва, 1–4 июня 2005 г.)*. — М., 2005. — С. 447–448.
- Шамшинова, А. М. Функциональные методы исследования в офтальмологии / А. М. Шамшинова, В. В. Волков. — М.: Медицина, 1999. — 415 с.
- Шамшинова, А. М. Современная электроретинография / А. М. Шамшинова // *Вестн. офтальмологии.* — 2006. — Т. 122, № 1. — С. 47–51.
- Early Treatment Diabetic Retinopathy Study Research Group. Photocoagulation for diabetic macular edema. ETDRS Report 1 // *Arch. Ophthalmol.* — 1985. — Vol. 103. — P. 1796–1806.
- Иванишко, Ю. А. О «рабочей» классификации поражений макулы при диабете / Ю. А. Иванишко // «Макула-2004»: тез. докл. I-го Всерос. семинара — «круглый стол» / г. Ростов-на-Дону, 13–15 февр., 2004. — Ростов н/Д., 2004. — С. 46–49.
- Клиническая физиология зрения: Очерки / Под ред. А. М. Шамшиновой. — М.: Научно-медицинская фирма МБН, 2006. — 956 с.
- Электроретинография методом «качающейся» ЭРГ при заболеваниях сетчатки различного генеза / М.В. Зуева [и др.] // *Актуальные вопросы офтальмологии: матер. юбил. всерос. науч.-практ. конф., посвящ. 100-летию городской глазной больницы В. А. и А. А. Алексеевых / Москов. НИИ глазных болезней им. Гельмгольца.* — М., 2000. — С. 249–252.

Поступила 03.09.2007