



## Результаты реваскуляризации миокарда с использованием двух внутренних грудных артерий в условиях общей анестезии

Г. В. Удовенко<sup>1</sup>, Д. В. Осипенко<sup>2</sup>, С. П. Саливончик<sup>1</sup>,  
А. А. Скороходов<sup>1</sup>, В. В. Лавочкин<sup>1</sup>, О. В. Чиркова<sup>1</sup>

<sup>1</sup>Гомельский областной клинический кардиологический центр, г. Гомель, Беларусь

<sup>2</sup>Гомельский государственный медицинский университет, г. Гомель, Беларусь

### Резюме

**Цель исследования.** Оценить эффективность и безопасность использования двух внутренних грудных артерий при реваскуляризации миокарда.

**Материалы и методы.** В исследование включены 32 пациента старше 18 лет, прооперированные по поводу стенозирующего атеросклероза коронарных артерий с использованием в качестве аутотрансплантатов двух внутренних грудных артерий. Оценена частота развития послеоперационных осложнений с учетом предложенных критериев отбора пациентов.

**Результаты.** Продемонстрировано отсутствие роста количества послеоперационных осложнений в раннем послеоперационном периоде при использовании для реваскуляризации двух внутренних грудных артерий.

**Заключение.** Выполнение коронарного шунтирования с использованием двух внутренних грудных артерий в условиях общей многокомпонентной сбалансированной анестезии является эффективным и безопасным методом реваскуляризации миокарда, который при определенном отборе пациентов не повышает риски развития осложнений в послеоперационном периоде.

**Ключевые слова:** ишемическая болезнь сердца, шунтирование коронарной артерии, бимаммарное коронарное шунтирование, аутоартериальная реваскуляризация миокарда

**Вклад авторов.** Удовенко Г.В., Осипенко Д.В.: концепция и дизайн исследования, сбор материала и создание базы данных, получение экспериментальных данных, статистическая обработка данных, редактирование; Скороходов А.А.: редактирование, обсуждение данных; Лавочкин В.В., Чиркова О.В.: обзор публикаций по теме статьи; Саливончик С.П.: проверка критически важного содержания, утверждение рукописи для публикации.

**Конфликт интересов.** Авторы заявляют об отсутствии конфликта интересов.

**Источники финансирования.** Финансовой поддержки со стороны компаний-производителей лекарственных препаратов и медицинского оборудования авторы не получали.

**Для цитирования:** Удовенко ГВ, Осипенко ДВ, Саливончик СП, Скороходов АА, Лавочкин ВВ, Чиркова ОВ. Результаты реваскуляризации миокарда с использованием двух внутренних грудных артерий в условиях общей анестезии. Проблемы здоровья и экологии. 2022;19(4):136–142. DOI: <https://doi.org/10.51523/2708-6011.2022-19-4-18>

---

## Results of myocardial revascularization using two thoracic internal arteries under general anesthesia

Hennadzi V. Udovenka<sup>1</sup>, Dzmitry V. Osipenko<sup>2</sup>, Sergey P. Salivonchik<sup>1</sup>,  
Aliaksandr A. Skarakhodau<sup>1</sup>, Vitaly V. Lavachkin<sup>1</sup>, Olga V. Chirkova<sup>1</sup>

<sup>1</sup>Gomel Regional Clinical Cardiological Center, Gomel, Belarus

<sup>2</sup>Gomel State Medical University, Gomel, Belarus

### Abstract

**Objective.** To evaluate the efficiency and safety of using two thoracic internal arteries during myocardial revascularization.

**Materials and methods.** The study included 32 patients over 18 years of age who were operated on for coronary artery diseases using two internal arteries as an auto-graft. The incidence of postoperative complications was assessed taking into account the proposed criteria for selecting patients.

**Results.** No increase in the number of postoperative complications in the early postoperative period was detected during bilateral internal thoracic artery coronary artery bypass graft.

**Conclusion.** Coronary bypass grafting using two internal thoracic arteries under general multicomponent balanced anesthesia is an effective and safe method of myocardial revascularization. It does not increase the risk of complications in the postoperative period with proper selection of patients.

**Keywords:** coronary artery disease, coronary artery bypass grafting, bilateral internal thoracic coronary artery bypass grafting, autoarterial myocardial revascularization

**Author contributions.** Udovenka H.V., Osipenko D.V.: research concept and design, collecting material and creating a sample database, obtaining experimental data, statistical data processing, editing; Skarakhodau A.A.: editing, discussing data; Lavachkin V.V., Chirkova O.V.: reviewing publications on the topic of the article; Salivonchik S.P.: checking critical content, approving the manuscript for publication.

**Conflict of interests.** The authors declare no conflict of interest.

**Funding.** The authors received neither equipment nor financial support from pharmaceutical and medical companies.

**For citation:** Udovenka HV, Osipenko DV, Salivonchik SP, Skarakhodau AA, Lavachkin VV, Chirkova OV. Results of myocardial revascularization using two thoracic internal arteries under general anesthesia. *Health and Ecology Issues*. 2022;19(4):136–142. DOI: <https://doi.org/10.51523/2708-6011.2022-19-4-18>

## Введение

Ишемическая болезнь сердца (ИБС) в настоящее время является основной причиной заболеваемости и сокращения ожидаемой продолжительности жизни населения во всем мире. Ишемия миокарда возникает вследствие дисбаланса между доставкой кислорода и потреблением его миокардом, который, как правило, обусловлен снижением кровотока из-за сужения коронарной артерии атеросклеротической бляшкой [1].

Хирургическая реваскуляризация миокарда — эффективный метод восстановления кровотока к миокарду у пациентов с ИБС, который обеспечивает стойкий клинический эффект и улучшает выживаемость в ближайшем и отдаленном периоде после операции [2].

Однако на сегодняшний день в сердечно-сосудистой хирургии остается актуальной проблема оптимального выбора материала для аутотрансплантата. Проведенные крупные исследования демонстрируют значительно большую длительность функционирования маммарных аутотрансплантатов в сравнении с венозными. Так, через 3 года после хирургического вмешательства частота окклюзий маммарных шунтов составляет 0,6 %, через 10 лет проходимыми остаются 95 % шунтов, при этом венозные шунты в эти сроки функциональны не более чем в 75 % [3].

Реваскуляризация миокарда с помощью двух внутригрудных артерий обеспечивает наиболее эффективный и продолжительный результат хирургического лечения. Тем не менее оперативные вмешательства с использованием данной методики составляют не более 10–15 % всех хирургических операций по реваскуляризации миокарда. Данный факт объясняется теоретически большим риском развития послеоперационного медиастинита в связи с нарушением кровоснабжения грудины после выделения двух внутренних грудных артерий [4, 5, 6, 7].

## Цель исследования

Оценить эффективность и безопасность использования двух внутренних грудных артерий при реваскуляризации миокарда, выполненной в условиях общей многокомпонентной сбалансированной анестезии.

## Материалы и методы

Проспективное одноцентровое исследование выполнено на базе отделений кардиохирургии и анестезиологии и реанимации учреждения «Гомельский областной клинический кардиологический центр». Одобрено Комитетом по этике учреждения «Гомельский областной клинический кардиологический центр» (протокол № 3 от 10.10.2018 г.).

За период с 11.10.2018 по 01.12.2021 г. в исследовании участвовали 32 пациента мужского пола в возрасте старше 18 лет, поступившие в больничную организацию здравоохранения для оперативного вмешательства по реваскуляризации миокарда.

Критерии включения в исследование:

- 1) поражение двух и более коронарных артерий;
- 2) техническая доступность целевых коронарных артерий для шунтирования с использованием двух внутригрудных артерий;
- 3) сохранная фракция выброса левого желудочка (более 50 % по Симпсону);
- 4) отсутствие клапанной патологии сердца, требующей хирургической коррекции.

Критерии исключения из исследования:

- 1) отказ пациента от участия в исследовании;
- 2) заболевание почек со снижением скорости клубочковой фильтрации (СКФ) менее 60 мл/мин/1,73м<sup>2</sup>;
- 3) прием ацетилсалициловой кислоты и (или) клопидогреля в течение пяти суток до оперативного вмешательства;
- 4) острый период инфаркта миокарда (до 14 сут);
- 5) декомпенсированный сахарный диабет (уровень гликированного гемоглобина более 7,5 %);
- 6) хроническая обструктивная болезнь легких

средней и большей степени тяжести (объем форсированного выдоха за 1 с (ОФВ1) менее 80 % от должных значений); 7) ожирение 2-й и 3-й степени (ИМТ более 35 кг/м<sup>2</sup>).

Все хирургические вмешательства выполнялись двумя или тремя хирургами в условиях общей многокомпонентной сбалансированной анестезии, которые использовали следующую технику реваскуляризации миокарда. В качестве хирургического доступа применяли полную срединную стернотомию. До забора аутотрансплантатов осуществлялась визуальная оценка состояния коронарных артерий и их доступности для реваскуляризации внутренними грудными артериями. Выделение последних проводилось с использованием электрокоагуляции и клипирования крупных притоков с полным освобождением от окружающих тканей. Полная «скелетизация» позволяет получить внутреннюю грудную артерию максимальной длины, необходимой для шунтирования дистальных отделов коронарных артерий. Обе внутригрудные артерии использовались для реваскуляризации ветвей левой коронарной артерии «*in situ*». При необходимости в качестве дополнительных графтов использовалась большая подкожная вена. Коронарную артерию вскрывали по передней стенке продольно на 4–6 мм. Анастомоз накладывали непрерывным швом по типу «конец-в-бок». Для наложения анастомоза использовалась атравматическая монофиламентная нить «7/0» или «8/0», что позволяет получать качественные и герметичные анастомозы. При использовании в качестве аутотрансплантатов большой подкожной вены проксимальное анастомозирование последней осуществлялось с восходящей аортой с использованием монофиламентной нити «6/0».

В условиях искусственного кровообращения (ИК) выполнено 26 (81 %) операций. Во время ИК применяли непальсирующий кровоток роликовым насосом в условиях нормотермии (36,0 °С) с потоком крови 2,2–2,6 л/мин/м<sup>2</sup>. Защиту миокарда проводили антеградной и ретроградной холодной (7–9 °С) кровяной кардиopleгией (соотношение кровь : кардиopleгический раствор = 4:1) каждые 20–25 мин.

В 6 (19 %) случаях оперативные вмешательства проводились на работающем сердце. С целью позиционирования места наложения анастомоза использовались дополнительные швы на перикард, марлевая салфетка. После энуклеации сердца проводилась стабилизация области наложения анастомоза с использованием вакуумного стабилизатора. Коронарная артерия вскрывалась продольно, с целью визуализации и обескровливания места наложения анастомоза использовался интракоронарный

шунт соответствующего размера, благодаря чему обеспечивается сохранение коронарного кровотока и предотвращается ишемия нижележащих отделов миокарда. Техника наложения анастомозов не отличалась от таковой при использовании ИК.

Анестезиологическое обеспечение у пациентов проводили по следующей методике. Для вводной анестезии использовали: фентанил (1,5 мкг/кг), мидазолам (0,1 мг/кг), пропофол (1 мг/кг), дитилин (2 мг/кг). После интубации трахеи проводили искусственную вентиляцию легких (ИВЛ) в режиме вентиляции по объему с потоком газов 1 л/мин, концентрацией кислорода 40 % и поддержанием нормокапнии (выдыхаемое СО<sub>2</sub> — 35–45 мм рт. ст.). Поддержание анестезии до и после проведения ИК осуществляли с помощью севофлурана (0,5 — 1 МАК), во время ИК — пропофола (4 мг/кг/ч), фентанила (3,5 мкг/кг/ч), миорелаксацию обеспечивали введением атракуриума (0,5 мг/кг/ч).

В дальнейшем проведен анализ половозрастной структуры, структуры сопутствующей патологии, параметров выполненного оперативного вмешательства, особенностей анестезиологического обеспечения у пациентов, включенных в исследование. Проведена оценка количества и характера осложнений за период нахождения в стационаре, интра- и послеоперационная летальность.

Обработку данных выполняли с помощью программы BioStat, 7 (AnalystSoft Inc., США). Проверку данных на нормальность распределения проводили визуально по гистограмме и с использованием теста Шапиро — Уилка. Полученные материалы обработаны посредством методов описательной статистики с вычислением: при нормальном распределении среднего арифметического (M), среднего квадратичного отклонения (σ); при распределении, отличном от нормального, — медианы (Me), первого (Q<sub>1</sub>) и третьего квартиля (Q<sub>3</sub>).

## Результаты и обсуждение

Средний возраст пациентов составил 57,9 ± 5,4 года (min — 47 лет; max — 72 года), масса тела — 80,0 ± 12,8 кг, рост — 173,5 ± 4,8 см, индекс массы тела — 26,8 ± 3,0 кг/м<sup>2</sup>, все пациенты были мужского пола.

У пациентов регистрировалась следующая патология: стабильная стенокардия напряжения II (7 случаев — 21,9 %) и III (25 случаев — 78,1 %) функционального класса по классификации Канадского общества кардиологов; артериальная гипертензия различной степени — у 22 (68,8 %) пациентов; перенесенный инфаркт миокарда — у 14 (43,7 %); сахарный диабет 2 типа — у 3 (9,3 %);

фибрилляция предсердий — у 2 (6,25 %). Ранее 3 (9,3 %) пациента подвергались стентированию коронарных артерий.

Большинство пациентов до хирургического вмешательства имели многососудистый характер поражения (таблица 1).

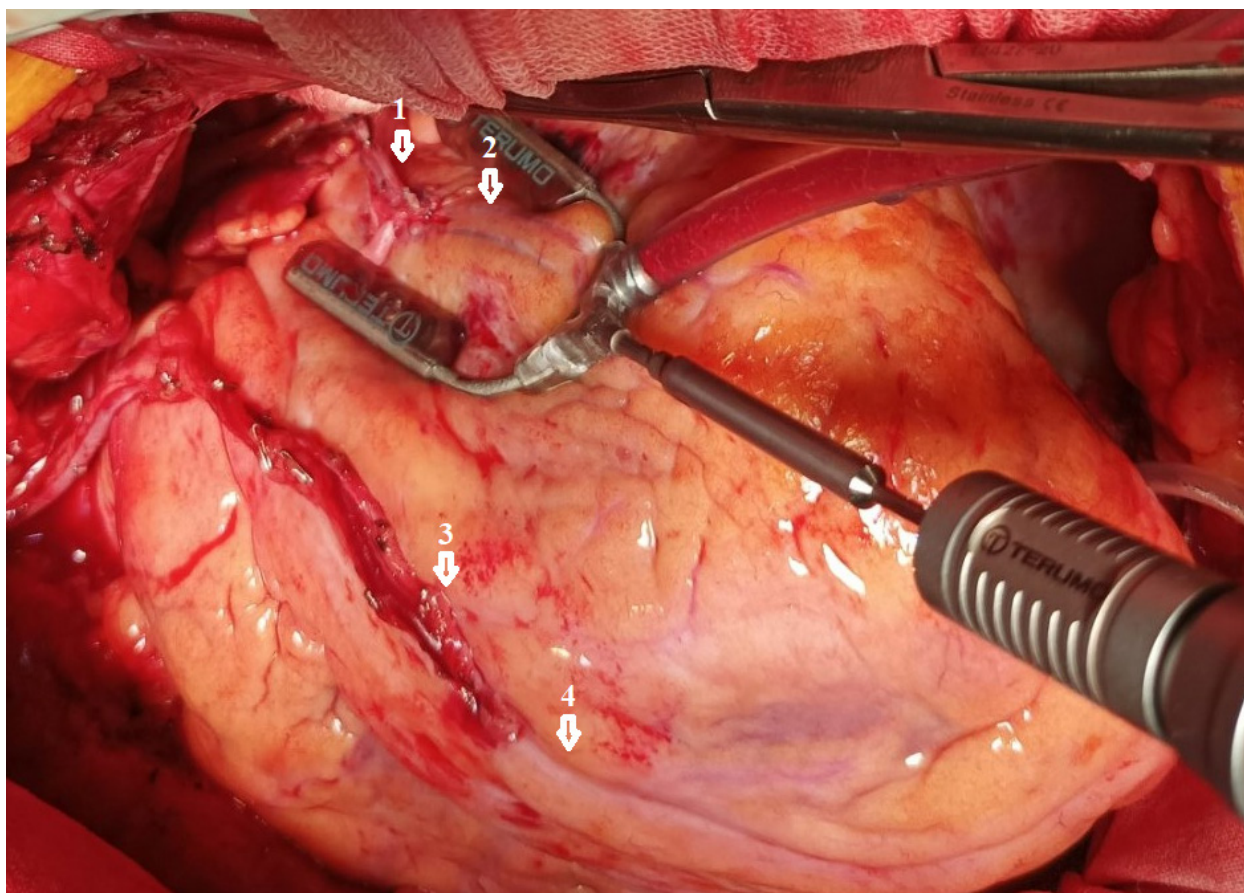


Рисунок 1. Бимаммарное шунтирование на работающем сердце:

- 1 — левая внутригрудная артерия; 2 — ветвь тупого края левой коронарной артерии;  
 3 — правая внутригрудная артерия; 4 — передняя межжелудочковая ветвь левой коронарной артерии
- Figure 1. Bimaxillary bypass on a functioning heart  
 1 — Left internal thoracic artery; 2 — Obtuse marginal artery;  
 3 — Right internal thoracic artery; 4 — Anterior interventricular branch of the left coronary artery

Таблица 1. Поражение коронарных артерий у пациентов до выполнения хирургического вмешательства

Table 1. Damage to the coronary arteries in patients before surgical interventions

Показатель	Количество пациентов
Поражение двух коронарных артерий, n	3 (9 %)
Поражение трех коронарных артерий, n	10 (31 %)
Поражение четырех и более коронарных артерий, n	4 (13 %)
Поражение ствола левой коронарной артерии, n	15 (47 %)

Длительность анестезии, оперативного вмешательства и ишемии составили, соответ-

ственно,  $405,7 \pm 45,7$  мин,  $372,8 \pm 57,6$  мин и  $54,0 \pm 13,2$  мин.

В ходе оперативных вмешательств у пациентов в 100 % случаев достигнута полная реваскуляризация миокарда.

Правая внутригрудная артерия в 100 % случаях использовалась для шунтирования передней межжелудочковой ветви левой коронарной артерии (ЛКА). Левая внутригрудная артерия использовалась для шунтирования ветвей ЛКА: срединная ветвь — 3 (10 %) случая; ветвь тупого края — 16 (50 %) случаев; огибающая ветвь — 13 (40 %) случаев.

Число наложенных анастомозов с коронарными артериями во время оперативных вмешательств представлено в таблице 2.

**Таблица 2. Характеристики проведенных хирургических вмешательств**

**Table 2. Characteristics of the performed surgical interventions**

Число анастомозов	Количество пациентов
2 анастомоза, n	13
3 анастомоза, n	12
4 анастомоза, n	7

Длительность ИВЛ после завершения оперативного вмешательства составила 315 (125; 350) мин.

В результате проведенных операций в раннем послеоперационном периоде коронарных событий, периоперационных инфарктов миокарда, явлений острой сердечной, дыхательной недостаточности не отмечено. Кровотечений, потребовавших рестернотомий, не было. Инфекций стернотомной раны, медиастинитов не отмечалось. Динамика кардиоспецифичных ферментов, фракция выброса левого желудочка (определена по методу Симпсона) представлена в таблице 3.

**Таблица 3. Динамика результатов лабораторно-инструментальных методов исследований**

**Table 3. Dynamics of laboratory and instrumental methods of research**

Показатель	До операции	Первые сутки после операции
Креатинкиназа-МВ, Ед/л	20,0 ± 5,0	53,1 ± 12,4
Аспартатаминотрансфераза, Ед/л	31,9 ± 7,4	67,9 ± 15,8
Фракция выброса левого желудочка, (%)	67,9 ± 8,1	66,6 ± 7,9

В послеоперационном периоде у пациентов зарегистрированы следующие осложнения: пароксизм фибрилляции предсердий (ФП) — 4 (13 %) пациента; пневмония — 2 (6 %) пациента; посткардиотомный синдром (гидроперикард без угрозы тампонады) — 3 (9 %) пациента.

Длительность лечения пациентов в отделении интенсивной терапии составила 2 суток (min — 1 сут, max — 3 сут); в стационаре — 15 (14; 18) сут.

Летальных исходов в процессе госпитализации не зарегистрировано. Все пациенты выписаны в удовлетворительном состоянии.

Средний возраст пациентов, вошедших в наше исследование, составил 57,9 ± 5,4 года, что соответствует данным других авторов [8, 10].

Преобладание пациентов мужского пола объясняется большей распространенностью факторов риска ИБС у лиц мужского пола.

В нашей работе не отмечено развития периоперационных инфарктов миокарда, при этом частота развития данного вида осложнений составляет от 1,3 до 20 % [7].

Частота развития послеоперационной ФП в нашем исследовании составила 13 %. По литературным данным, такое осложнение наблюдается

у трети пациентов, перенесших кардиохирургические вмешательства, и приводит к двукратному увеличению сердечно-сосудистой смертности [5].

По данным различных исследований, риск медиастинальной инфекции после срединной стернотомии составляет до 4 % [6, 7, 9, 10]. При этом риск осложнений минимизируется при выделении маммарных аутотрансплантатов по методике «скелетирования», особенно у пациентов с ожирением и сахарным диабетом [5, 10].

Отсутствие послеоперационной инфекции грудины в нашем исследовании может быть связано с особенностью операционной методики выделения артериальных шунтов, а также строгим соблюдением критериев отбора пациентов перед предстоящим оперативным вмешательством.

### Заключение

Выполнение бимаммарного шунтирования в условиях общей многокомпонентной сбалансированной анестезии является эффективным и безопасным методом реваскуляризации миокарда, который при определенном отборе пациентов не повышает риски развития осложнений в послеоперационном периоде.

### Список литературы

1. Островский ЮП. Хирургия сердца. Руководство. М.: Медицинская литература; 2007.  
2. Акчурин РС, Ширлев АА, Лепилин МГ. Коронарная реваскуляризация: современные хирургические стандарты и

альтернативы. *Вестник Российской академии медицинских наук.* 2003;(11):27-30.  
3. Loop FD, Lytle BW, Cosgrove DM, Stewart RW, Goormastic M, et al. Influence of the Internal-Mammary-Artery

Graft on 10-Year Survival and Other Cardiac Events. *New England Journal of Medicine*. 1986;314(1):1-6.

DOI: <https://doi.org/10.1056/NEJM198601023140101>

4. Shroyer AL, Grover FL, Hattler B, Collins JF, McDonald GO, et al. On-Pump versus Off-Pump Coronary-Artery Bypass Surgery. *New England Journal of Medicine*. 2009;361(19):1827-1837.

DOI: <https://doi.org/10.1056/NEJMoa0902905>

5. Рекомендации ESC/EACTS по реваскуляризации миокарда 2018. *Российский кардиологический журнал*. 2019;(8):151-226.

DOI: <https://doi.org/10.15829/1560-4071-2019-8-151-226>

6. Gatti, G, Dell'Angela, L, Benussi, B, Lorella Dreas L, Forti G, et al. Bilateral internal thoracic artery grafting in octogenarians: where are the benefits? *Heart Vessels*. 2016;31:702-712.

DOI: <https://doi.org/10.1007/s00380-015-0675-z>

7. Rubino AS, Gatti G, Reichart D, Tauriainen T, De Feo M, et al. Outcome of Bilateral Versus Single Internal Mammary Artery Grafting in the Elderly. *Ann Thorac Surg*. 2018 Jun;105(6):1717-1723.

DOI: <https://doi.org/10.1016/j.athoracsur.2017.11.079>

8. Сейидов ВГ, Фисун АЯ, Евсюков ВВ, Сеенирв ВК, Любчук ИВ и др. Ранние послеоперационные осложнения коронарного шунтирования у больных ишемической болезнью сердца. *Пермский медицинский журнал*. 2006;(3). [дата обращения 2022 сентябрь 18]. Режим доступа: <https://cyberleninka.ru/article/n/rannie-posleoperatsionnye-oslozhneniya-koronarnogo-shuntirovaniya-u-bolnyh-ishemicheskoy-boleznyu-serdtsa>

9. Чернявский АМ, Таркова АР, Рузматов ТМ, Морозов СВ, Григорьев ИА. Инфекции в кардиохирургии. *Хирургия*. 2016;(5):64-68.

DOI: <https://doi.org/10.17116/hirurgia2016564-68>

10. Мартиросян АК, Галимов НМ, Жбанов ИВ, Урюжников ВВ, Киладзе ИЗ и др. Ближайшие и отдаленные результаты бимаммарного коронарного шунтирования. *Хирургия*. 2020;(3):74-81.

DOI: <https://doi.org/10.17116/hirurgia202003174>

## References

1. Ostrovsky YuP. Cardiac Surgery. Guide. Moskov.: Medical library; 2007. (In Russ.).

2. Akchurin RS, Shirlev AA, Lepilin MG. Coronary revascularization: modern surgical standards and alternatives. *Bulletin of the Russian Academy of Medical Sciences*. 2003;(11):27-30. (In Russ.).

3. Loop FD, Lytle BW, Cosgrove DM, Stewart RW, Gormastic M, et al. Influence of the Internal-Mammary-Artery Graft on 10-Year Survival and Other Cardiac Events. *New England Journal of Medicine*. 1986;314(1):1-6.

DOI: <https://doi.org/10.1056/NEJM198601023140101>

4. Shroyer AL, Grover FL, Hattler B, Collins JF, McDonald GO, et al. On-Pump versus Off-Pump Coronary-Artery Bypass Surgery. *New England Journal of Medicine*. 2009;361(19):1827-1837.

DOI: <https://doi.org/10.1056/NEJMoa0902905>

5. 2018 ESC/EACTS guidelines on myocardial revascularization. *Russian Journal of Cardiology*. 2019;(8):151-226. (In Russ.).

DOI: <https://doi.org/10.15829/1560-4071-2019-8-151-226>

6. Gatti G, Dell'Angela L, Benussi B, Lorella Dreas L, Forti G, et al. Bilateral internal thoracic artery grafting in octogenarians: where are the benefits? *Heart Vessels*. 2016;31:702-712.

DOI: <https://doi.org/10.1007/s00380-015-0675-z>

7. Rubino AS, Gatti G, Reichart D, Tauriainen T, De Feo M, et al. Outcome of Bilateral Versus Single Internal Mammary Artery Grafting in the Elderly. *Ann Thorac Surg*. 2018 Jun;105(6):1717-1723.

DOI: <https://doi.org/10.1016/j.athoracsur.2017.11.079>

8. Seyidov VG, Fisun AY, Evsyukov VV, Seienirv VK, Lyubchuk IV, et al. Early postoperative complications of coronary artery bypass grafting in patients with ischemic heart disease. *Perm Medical Journal*. 2006;(3). [date of access 2022 September 18]. Available from: <https://cyberleninka.ru/article/n/rannie-posleoperatsionnye-oslozhneniya-koronarnogo-shuntirovaniya-u-bolnyh-ishemicheskoy-boleznyu-serdtsa> (In Russ.).

9. Cherniavskii AM, Tarkova AR, Ruzmatov TM, Morozov SV, Grigor'ev IA. Infections in cardiac surgery. *Pirogov Russian Journal of Surgery=Khirurgiya. Zhurnal im. N.I. Pirogova*. 2016;(5):64-68. (In Russ.).

DOI: <https://doi.org/10.17116/hirurgia2016564-68>

10. Martirosyan AK, Galimov NM, Zhbanov IV, Uryuzhnikov VV, Kiladze IZ, et al. Immediate and long-term results of bimammary coronary bypass grafting. *Surgery. Pirogov Russian Journal of Surgery=Khirurgiya. Zhurnal im. N.I. Pirogova*. 2020;(3):74-81. (In Russ.).

DOI: <https://doi.org/10.17116/hirurgia202003174>

## Информация об авторах / Information about the authors

**Удовенко Геннадий Васильевич**, врач-кардиохирург отделения кардиохирургии, У «Гомельский областной клинический кардиологический центр», Гомель, Беларусь

ORCID: <https://orcid.org/0000-0001-7555-4268>

e-mail: [gen\\_u@mail.ru](mailto:gen_u@mail.ru)

**Осипенко Дмитрий Васильевич**, к.м.н., доцент кафедры хирургических болезней № 1 с курсом сердечно-сосудистой хирургии, УО «Гомельский государственный медицинский университет»; врач анестезиолог-реаниматолог (заведующий) отделения анестезиологии и реанимации с палатами интенсивной терапии, У «Гомельский областной клинический кардиологический центр», Гомель, Беларусь

ORCID: <https://orcid.org/0000-0003-4838-1140>

e-mail: [osipenko081081@mail.ru](mailto:osipenko081081@mail.ru)

**Скороходов Александр Александрович**, врач-кардиохирург отделения кардиохирургии, У «Гомельский областной клинический кардиологический центр», Гомель, Беларусь

ORCID: <https://orcid.org/0000-0002-2618-8692>

e-mail: [Xsansanichx@gmail.com](mailto:Xsansanichx@gmail.com)

**Hennadzi V. Udovenka**, Cardiac Surgeon of the Department of Cardiac Surgery, Gomel Regional Clinical Cardiological Center

ORCID: <https://orcid.org/0000-0001-7555-4268>

e-mail: [gen\\_u@mail.ru](mailto:gen_u@mail.ru)

**Dzmitry V. Osipenko**, Candidate of Medical Sciences, Associate Professor of the Department of Surgical Diseases No. 1 with a course of Cardiovascular Surgery, Gomel State Medical University. Anesthesiologist-resuscitator (head) of the Department of Anesthesiology and Resuscitation with Intensive Care Units, Gomel Regional Clinical Cardiological Center, Gomel

ORCID: <https://orcid.org/0000-0003-4838-1140>

e-mail: [osipenko081081@mail.ru](mailto:osipenko081081@mail.ru)

**Aliaksandr A. Skarakhodau**, Cardiac Surgeon of the Department Cardiac Surgery, Gomel Regional Clinical Cardiological Center

ORCID: <https://orcid.org/0000-0002-2618-8692>

e-mail: [Xsansanichx@gmail.com](mailto:Xsansanichx@gmail.com)

**Саливончик Сергей Павлович**, к.м.н., врач-кардиохирург, заместитель главного врача по хирургической помощи, У «Гомельский областной клинический кардиологический центр», Гомель, Беларусь

ORCID: <https://orcid.org/0000-0001-6011-9351>

e-mail: [salivonchik@mail.ru](mailto:salivonchik@mail.ru)

**Лавочкин Виталий Валерьевич**, врач ультразвуковой диагностики, У «Гомельский областной клинический кардиологический центр», Гомель, Беларусь

ORCID: <https://orcid.org/0000-0002-1982-7388>

e-mail: [vital-lav@mail.ru](mailto:vital-lav@mail.ru)

**Чиркова Ольга Вячеславовна**, врач-кардиолог отделения кардиохирургии, У «Гомельский областной клинический кардиологический центр», Гомель, Беларусь

ORCID: <https://orcid.org/0000-0001-7584-1590>

e-mail: [Olachyr@mail.ru](mailto:Olachyr@mail.ru)

**Sergey P. Salivonchik**, Candidate of Medical Sciences, Cardiac Surgeon, Deputy Chief Physician for Surgical Care, Gomel Regional Clinical Cardiological Center, Gomel

ORCID: <https://orcid.org/0000-0001-6011-9351>

e-mail: [salivonchik@mail.ru](mailto:salivonchik@mail.ru)

**Vitaly V. Lavachkin**, Ultrasound Doctor, Gomel Regional Clinical Cardiology Center, Gomel

ORCID: <https://orcid.org/0000-0002-1982-7388>

e-mail: [vital-lav@mail.ru](mailto:vital-lav@mail.ru)

**Olga V. Chirkova**, Cardiologist of the Department Cardiac Surgery, Gomel Regional Clinical Cardiological Center

ORCID: <https://orcid.org/0000-0001-7584-1590>

e-mail: [Olachyr@mail.ru](mailto:Olachyr@mail.ru)

### Автор, ответственный за переписку / Corresponding author

**Осипенко Дмитрий Васильевич**

e-mail: [osipenko081081@mail.ru](mailto:osipenko081081@mail.ru)

**Dzmitry V. Osipenko**

e-mail: [osipenko081081@mail.ru](mailto:osipenko081081@mail.ru)

*Поступила в редакцию / Received 29.09.2022*

*Поступила после рецензирования / Accepted 18.10.2022*

*Принята к публикации / Revised 19.11.2022*