



Оперативное лечение и ранняя контролируемая мобилизация при застарелой травме сухожилия глубокого сгибателя пальца кисти

А. В. Зенченко¹, Ю. М. Чернякова²

¹Гомельская областная клиническая больница, г. Гомель, Беларусь

²Гомельский государственный медицинский университет, г. Гомель, Беларусь

Резюме

В статье представлен клинический случай оперативного лечения и ранней контролируемой мобилизации при изолированном застарелом повреждении сухожилия глубокого сгибателя пальца кисти. Описаны приемы разрушения блокирующих спаек и контроля раздельного скольжения сухожилий сгибателей пальца. Отмечена безопасность ежедневной контролируемой мобилизации оперированного пальца.

Ключевые слова: сухожилие сгибателя пальца, реинсерция, блок сухожилия, реабилитация кисти

Вклад авторов. Зенченко А.В.: лечащий врач, сбор клинических данных, написание статьи; Чернякова Ю.М.: дизайн статьи, редактирование рукописи.

Конфликт интересов. Авторы заявляют об отсутствии конфликта интересов.

Источники финансирования. Работа выполнена без спонсорской поддержки.

Для цитирования: Зенченко АВ, Чернякова ЮМ. Оперативное лечение и ранняя контролируемая мобилизация при застарелой травме сухожилия глубокого сгибателя пальца кисти. Проблемы здоровья и экологии. 2022;19(2):114–121. DOI: <https://doi.org/10.51523/2708-6011.2022-19-2-14>

Operative treatment and early controlled mobilization in chronic flexor digitorum profundus tendon injury

Aleksandr V. Zenchenko¹, Yulia M. Cherniakova²

¹Gomel Regional Clinical Hospital, Gomel, Belarus

²Gomel State Medical University, Gomel, Belarus

Abstract

The article presents a clinical case of operative treatment and early controlled mobilization in isolated chronic flexor digitorum profundus tendon injury. The work describes the techniques of blocking commissure destruction and control of finger flexor tendons separate sliding and notes the safety of daily controlled mobilization of the operated finger.

Keywords: flexor digitorum tendon, reinsertion, tendon blocking, palm rehabilitation

Author contributions. Zenchenko A.V.: attending doctor, clinical data collecting, manuscript writing; Cherniakova Yu.M.: article design, manuscript editing.

Conflict of interest. The authors declare no conflict of interest.

Funding. The study was conducted without sponsorship.

For citation: Zenchenko AV, Cherniakova YuM. Operative treatment and early controlled mobilization in chronic flexor digitorum profundus tendon injury. Health and Ecology Issues. 2022;19(2):114–121. DOI: <https://doi.org/10.51523/2708-6011.2022-19-2-14>

Введение

Одной из нерешенных проблем кистевой хирургии является рубцовое блокирование и тенногенные контрактуры после реконструкции сухожилий сгибателей в узких костно-фиброзных каналах пальцев кисти [1, 2]. Среди способов профилактики спаек наиболее эффективными и

доступными являются движения, начатые с первых дней после операции, приводящие к перемещению тканей пальца и сухожилий относительно друг друга, в результате чего рвутся рыхлые спайки и формируются скользящие поверхности сухожилий и стенки канала [3]. Однако такая возможность существует только при достаточно

прочном шве, позволяющем без риска разрыва преодолевать сопротивление, вызванное болью, отеком тканей и адгезиями в канале, а также при согласии пациента неукоснительно выполнять все лечебные мероприятия.

Современные протоколы послеоперационной реабилитации позволяют создавать индивидуальный оптимальный режим реабилитации в каждом конкретном случае. При этом определяющими реабилитацию условиями являются особенности первичного повреждения, вид и объем оперативного вмешательства, фаза сращения сухожилия, а также индивидуальные особенности пациента [4, 5, 6].

За рубежом ведущая роль в осуществлении протоколов реабилитации как в стационаре, так и в амбулаторных условиях принадлежит кистевому терапевту. К сожалению, в отечественном здравоохранении отсутствуют специалисты-реабилитологи и физиотерапевты со знанием анатомии и биомеханики кисти, техники операций, биологии сращения сухожилий и т. д. Наряду с этим, практика повторных оперативных вмешательств показывает, что стандартная реабилитация, проводимая после выписки из стационаров, зачастую неэффективна или приводит к разрывам сухожилий [7, 8]. В сложившейся ситуации наиболее компетентным в ведении пациента специалистом остается оперировавший хирург, а наиболее продуктивным в восстановлении функции кисти и реабилитации пациента становится ближайший послеоперационный период.

Цель работы

На клиническом примере продемонстрировать ведение пациента с застарелым изолированным повреждением сухожилия глубокого сгибателя пальца кисти и возможность сохранения во время операции сухожилия поверхностного сгибателя пальца, а также представить приемы разрушения блокирующих спаек и контроля раздельного скольжения сухожилий сгибателей пальца в процессе реабилитации.

Случай из клинической практики

Пациентка С., 27 лет, поступила в травматолого-ортопедическое отделение учреждения «Гомельская областная клиническая больница» с диагнозом «Застарелое повреждение сухожилия глубокого сгибателя пятого пальца правой кисти».

Из анамнеза установлено, что травма пальца произошла 7 недель назад в быту в результате ранения ножом. Пациентка в экстренном порядке обратилась за медицинской помощью по месту жительства, была осмотрена хирургом, выполнен туалет раны. В дальнейшем, согласно

рекомендациям врача, пациентка приходила на перевязки и занималась «разработкой» пальца. В течение всего периода после травмы она отмечала отсутствие полного сгибания пальца и ощущение боли на ладонной поверхности кисти. Из-за указанных жалоб пациентка была направлена на консультацию в консультативную поликлинику Гомельской областной клинической больницы, а затем в стационар для оперативного лечения.

При осмотре на сгибательной поверхности пятого пальца правой кисти в области проксимального межфалангового сустава по ходу кожной складки виден бледно-розовый рубец длиной 5 мм. При попытке активного сгибания движения в дистальном межфаланговом суставе (ДМФС) отсутствуют, в проксимальном межфаланговом суставе (ПМФС) — 20°, в пястно-фаланговом суставе (ПФС) — около 45° (рисунки 1 а). При фиксации основной фаланги сгибание в ПМФС — 20°, в ДМФС — отсутствует.

На основании анамнеза, жалоб пациентки и данных клинического осмотра заподозрено повреждение сухожилий обоих сгибателей пятого пальца правой кисти.

В беседе с пациенткой ей разъяснен предварительный диагноз, обсуждены возможные варианты хирургического восстановления сухожилий в зависимости от интраоперационных находок, дана информация о послеоперационном лечении и необходимости явки в стационар на контрольные осмотры. В процессе беседы отмечена мотивация пациентки на восстановление функции кисти, получено информированное согласие на операцию.

Операция ревизии и реинсерции глубокого сгибателя пятого пальца выполнена под общей анестезией с обескровливанием отжимным жгутом и пневматической манжетой. Из доступа по Брунеру на пятом пальце обнаружен дистальный конец сухожилия глубокого сгибателя в виде культи длиной 7 мм, выявлены неповрежденные ножки сухожилия поверхностного сгибателя, сократившаяся связка А4 и облитерированный канал на этом уровне. Связка А4 косо рассечена, рубцы, заполняющие канал, иссечены, кольцевидная связка А5 рассечена поперек волокон. Для извлечения проксимального конца сухожилия по дистальной ладонной складке сделан второй разрез длиной 2 см. При поиске в этой ране глубокий сгибатель не найден. Следующий разрез длиной 2 см сделан на ладонной поверхности кисти вдоль внутреннего края гипотенара, дистальнее места выхода сухожилий сгибателей из карпального канала. Проксимальный конец глубокого сгибателя, развернутый на 180° и лежащий в виде петли, обнаружен только на этом уровне. Последний мобилизован, прошит по Кью-

нео полиэстеровой нитью калибра 2/0 и проведен в разбуживанный костно-фиброзный канал и между ножками сухожилия поверхностного сгибателя. При приближении к ногтевой фаланге отмечено умеренное натяжение сухожилия, принято решение выполнить его реинсерцию. Для визуализации и подготовки места реинсерции 1/2 часть волокон культи сухожилия была отсечена от места инсерции в проксимальной его части. Из точки инсерции под культей сухожилия в сагиттальной плоскости через кость сделан канал, выходящий на тыльную поверхность ногтевой фаланги, проксимальнее зоны роста ногтевой пластинки. Нити шва выведены через канал, разведены и многоцветной хирургической иглой проведены из точки выхода по боковым поверхностям кости ногтевой фаланги к месту реинсерции. Далее в поперечном направлении нитями прошиты боковые участки проксимального конца сухожилия и нити связаны между собой. Культи сухожилия уложена над местом реинсерции и узловыми швами подшита к проксимальному концу глубокого сгибателя. Связка А4 восстановлена с удлинением, раны кисти ушиты послойно узловыми швами. Палец на сутки фиксирован в легком сгибании мягкой повязкой в виде боксерской перчатки.

После операции пациентка получала обезболивание и нестероидные противовоспалительные лекарственные средства в течение 5 дней, антибиотикопрофилактику в первые сутки. Через сутки после операции на оперированный палец, кисть и предплечье наложена тыльная лонгета с флексией запястья 30°, ПФС — 60° и фиксацией межфаланговых суставов (МФС) в положении разгибания.

Первую и последующие перевязки выполняли под контролем оперировавшего врача. Двигательная реабилитация была начата через сутки после операции и проводилась ежедневно во время перевязок в течение 10–15 минут. Во время первой перевязки пациентке была разъяснена суть проведенной операции, особенности восстановления сухожилия и функции кисти в

ее случае, необходимость ранней мобилизации для разрушения спаек. Затем врачом последовательно выполнены несколько пассивных качательных движений в кистевом суставе, ПФС и МФС. Состоятельность сгибательного аппарата продемонстрирована сохранением естественного положения пальца и положением 10° сгибания ДМФС при расслаблении кисти. По окончании процедуры палец фиксирован лонгетой до следующей перевязки. На этом этапе лечения участие пациентки состояло в понимании и исполнении ряда болезненных процедур, а также во взаимодействии с медперсоналом и соблюдении рекомендаций лечащего врача.

Во время второй перевязки на фоне умеренного отека пальца и ладони врачом выполнено бережное последовательное постепенное пассивное разгибание всех суставов, начиная с кистевого, с натяжением сухожилий пятого пальца. При этом во время разгибания ДМФС после некоторого сопротивления на уровне средней фаланги был ощутим и слышен мягкий щелчок, после чего сустав полностью разогнулся. Затем пациентка несколько раз сама совершила легкое активное сгибание и разгибание пальцев, а также сгибание при фиксированной основной фаланге. Во время упражнений отмечено активное сгибание ногтевой фаланги и показана состоятельность трансоссального шва.

В последующие дни после снятия лонгеты пациентку просили самостоятельно выполнить умеренное активное сгибание и разгибание пальцев кисти (рисунок 1 *b* и *c*), после чего врач проводил пассивное разгибание кистевого сустава и ПФС, а также бережную редрессацию обоих МФС при согнутом запястье. Ежедневно в течение всего периода стационарного лечения во время дозированной нагрузки и редрессации врачом ощущалось разрушение блокирующих спаек и рубцов в виде мягких щелчков, после чего пациентка могла самостоятельно активно сгибать и разгибать палец с большей амплитудой движений и демонстрировала раздельное скольжение сухожилий сгибателей.

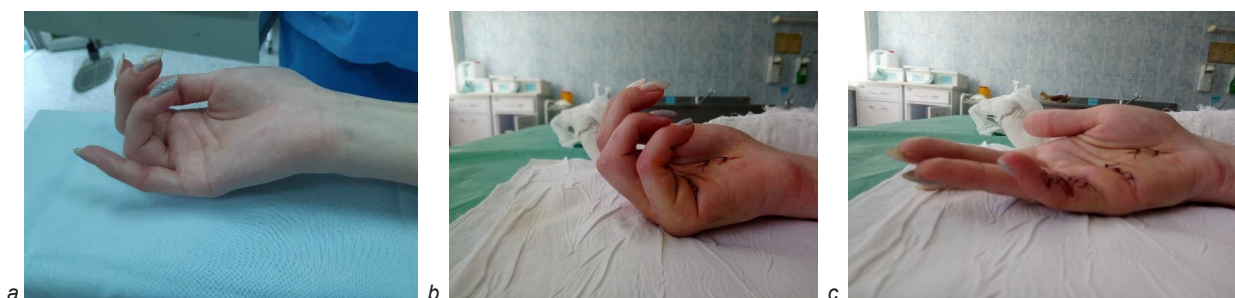


Рисунок 1. Движения в суставах пятого пальца:

a — сгибание до операции; *b* — активное сгибание на 5-й день; *c* — активное разгибание на 5-й день после операции

Figure 1. Movements in the fifth finger joints:

a — flexion before the operation; *b* — active flexion on day 5 after the operation; *c* — active extension on day 5 after the operation

С 12-го по 14-й день в отсутствие отека во время редрессации щелчка не было и полное пассивное разгибание ногтевой фаланги через боль не выполнялось. Раны кисти зажили первично, швы были сняты на 14-й день, после чего на кисть наложена новая тыльная лонгета с экстензией запястья 30°, сгибанием ПФС — 60° и разгибанием МФС таким образом, чтобы в повязке пациентка могла совершать активное сгибание МФС с амплитудой до 15°. При выписке из стационара пациентке даны устно и указаны в эпикризе подробные рекомендации по дальней-

шему амбулаторному наблюдению, продлена иммобилизация и назначен контрольный осмотр лечащим врачом через 2 недели.

Во время контрольного осмотра через 4 недели после операции (2 недели после выписки из стационара) лонгета с кисти окончательно снята. Сразу после этого пациентка показала удовлетворительный объем движений (рисунок 2). Пациентке разъяснены дальнейшие действия, показаны приемы и упражнения для самостоятельных занятий.

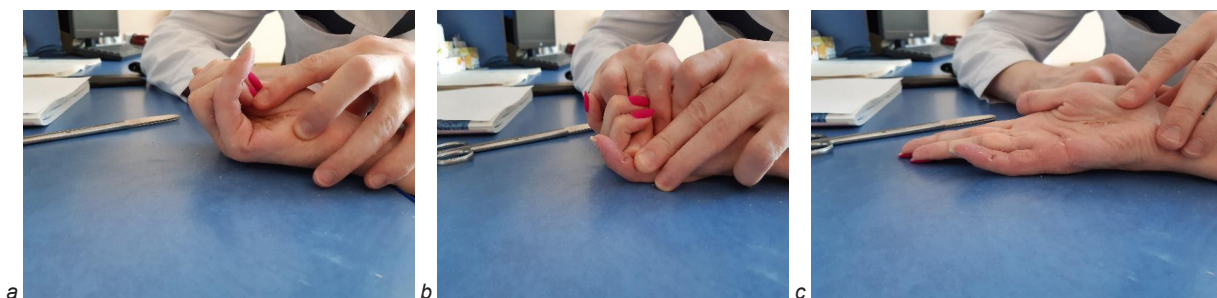


Рисунок 2. Движения через 4 недели после операции:
 а — активное сгибание в ПФС и ПМФС; б — активное сгибание в ДМФС; с — активное разгибание
 Figure 2. Movements 4 weeks after the operation:
 а — active flexion in MCP and PIP joints; б — active flexion in DIP joint; с — active extension

Во время очередного осмотра через 2,5 месяца после операции пациентке рекомендовано приступить к своей работе. Во время последнего осмотра через 3,5 месяца после операции при

проверке движений отмечено полное активное сгибание во всех суставах пятого пальца правой кисти и дефицит разгибания ногтевой и средней фаланг по 5° (рисунок 3).

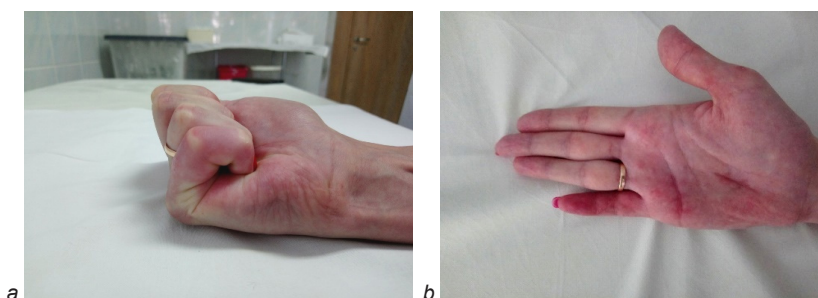


Рисунок 3. Активные движения через 3,5 месяца после операции:
 а — сгибание; б — разгибание
 Figure 3. Active movements 3.5 month after the operation:
 а — flexion; б — extension

Результаты и обсуждение

В статье представлен редко встречающийся случай, о чем свидетельствуют данные медицинской литературы. Так, травмы кисти составляют 25,4–28,4 % от общего числа всех повреждений [9]. При этом среди всех травм кисти открытые травмы составляют от 16,8 до 50 % [10], а частота повреждений сухожилий при ранах кисти ва-

рирует от 1,9 до 2,8 % [11, 12]. Таким образом, ранения сухожилий (без уточнения локализации, зоны, пальца) в структуре всех травм будут составлять 0,095–0,14 %, а их застарелые случаи в первой зоне, подобные описанному, — еще реже.

Позднее оперативное вмешательство на сухожилии глубокого сгибателя при интактном сухожилии поверхностного сгибателя является

предметом дискуссии в кистевой хирургии [13]. Его нецелесообразность обосновывается изначальным незначительным нарушением функции пальца, а также вероятностью того, что реинсерция, вторичный шов или пластика сухожилия из-за неизбежного рубцового процесса не дадут ожидаемого результата. В отсутствие активного сгибания ногтевой фаланги хирурги предлагают улучшать схват с помощью тенодеза или артрореза ДМФС.

В представленном клиническом случае реинсерция была предпринята в связи с наличи-

ем короткого дистального фрагмента сухожилия глубокого сгибателя, умеренным натяжением сухожилия после его фиксации к ногтевой фаланге, облитерацией костно-фиброзного канала на небольшом протяжении, полным объемом пассивных движений в ДМФС, а также в связи с мотивацией пациентки на полноценное восстановление функции.

Изменения объема активных движений в суставах оперированного пальца в процессе лечения пациентки представлены в таблице 1.

Таблица 1. Объем активных движений в суставах оперированного пальца в контрольные сроки наблюдения

Table 1. Range of active movements in the operated finger joints during the follow-up period

Срок наблюдения	Исследуемый сустав и активные движения в градусах						Полный объем активных движений в градусах
	ПМФС			ДМФС			
	сгибание	дефицит разгибания	объем	сгибание	дефицит разгибания	объем	
До операции	20	0	20	0	0	0	20
5-е сутки	80	0	80	40	10	30	110
14-е сутки	90	0	90	40	5	35	125
4 недели	80	15	65	35	10	25	90
2,5 месяца	90	10	80	80	5	75	155
3,5 месяца	90	5	85	85	5	80	165

Примечание. Данные в таблице приведены согласно 0-проходящему методу, где полное разгибание сустава пальца соответствует 0°

Снижение полного объема активных движений в ПМФС и ДМФС пятого пальца правой кисти у пациентки С., отмеченное на 4-й неделе после операции, можно объяснить иммобилизацией пальца лонгетой в течение еще 2 недель с момента выписки из стационара и отсутствием ежедневной контролируемой мобилизации.

Для наглядности полный объем активных движений в суставах пальца, рассчитанный в градусах, можно представить в виде показателя

качества функции, рассчитанной в процентах от нормального объема движений по формуле:

$$\frac{(\text{сгибание ПМФС} + \text{сгибание ДМФС}) - (\text{дефицит разгибания})}{175^\circ} \times 100 = \% \text{ объема нормальных движений [14].}$$

Результаты расчетов оценены нами согласно наиболее надежному методу оценки J. W. Strickland [14] и в соответствии с данными таблицы 2 [15, 16].

Таблица 2. Классификация J. W. Strickland и S. V. Glogovac результатов шва сухожилий сгибателей [16]

Table 2. Strickland J. W. and Glogovac S. V. classification of the results of flexor tendon repair [16]

Результат лечения	Полный объем активных движений в градусах	Процент от нормального объема движений в ПМФС и ДМФС
Отлично	> 149	85–100
Хорошо	125–149	70–84
Удовлетворительно	90–124	50–69
Плохо	< 90	< 50

В соответствии с критериями, указанными в таблице 2, качество функции пальца в случае наблюдаемой пациентки до операции составляло 11,4 % объема нормальных движений, через 5 суток — 62,8 %, на 14-е сутки — 71,4 %, через 4 недели — 51,4 %, через 2,5 месяца — 88,5 % и через 3,5 месяца — 94,2 %. Таким образом, до операции функция пальца оценена как «плохая», в период после операции до окончания иммобилизации варьировала от «хорошей» на 14-е сутки до «удовлетворительной» — на 4-й неделе. Через 2,5 и 3,5 месяца с момента операции функция оценена как «отличная». Однако подобная оценка функции пальца в ближайший послеоперационный период только по объему движений ненадежна, так как не является свидетельством сращения сухожилия и не дает повода для начала полной нагрузки на кисть. При этом наличие активных движений и постепенное улучшение функции свидетельствует о перемещении сухожилий в костно-фиброзном канале и незначительном объеме блокирующих спаек.

Следует отметить, что ранняя нагрузка после шва сухожилия несет в себе угрозу разрыва соединения. Отчасти это связано с закономерностями и тремя фазами заживления сухожилий [4, 14]. Известно, что прочность зоны шва ослабевает из-за воспаления в первые 2 недели после операции, а затем со 2-й по 6-ю неделю в фазу репарации постепенно возрастает [4, 17]. Поэтому в первые 3 недели прочность сухожильного шва обеспечивается только прочностью нитей и способом шва. Несмотря на это, даже небольшая экскурсия сухожилий в канале с первых дней после операции и двигательный стресс способствуют уменьшению спаечного процесса и стимулируют внутреннюю регенерацию сухожилия [18, 19]. Сращивание сухожилия завершается к 112-м суткам [20, 21], после чего активная реабилитация пациента становится более безопасной. В случае же использования протокола иммобилизации в процессе регенерации преобладает внешний механизм, в результате чего формируются спайки и возникают теногенные контрактуры. Несмотря на то, что движения, начатые спустя 3 недели после операции, постепенно ведут к уменьшению спаек, восстановление функции может продолжаться до 1 года [4]. При этом нетрудоспособность пациентов заканчивается значительно раньше, чем восстанавливается функция кисти.

В представленном клиническом случае безопасность ранних движений была обеспечена ежедневным контролем реабилитации лечащим врачом, а также достаточно прочным погружным трансоссальным швом, который в отличие от классического трансоссального шва Беннеля

[22] имел три точки фиксации и самозатягивающийся узел.

Ежедневная бережная редрессация пальца руками хирурга с созданием допустимой нагрузки, не превышающей 1,5 кг, позволила соблюсти грань между безопасными движениями и возможным отрывом сухожилия [17]. В ходе редрессации производились разноамплитудные движения, вызывающие дифференцированное перемещение сухожилий в канале. Эти движения способствовали разрушению спаек как в самом канале, так и между поверхностным и глубоким сгибателями. Врач последовательно разгибал кистевой сустав, затем ПФС, после чего делал редрессацию ПМФС и ДМФС до ощущения щелчка, свидетельствующего о разрыве блокирующих спаек. Щелчок всегда возникал во второй зоне — в наиболее узком участке под восстановленной связкой А4 и в месте выхода глубокого сгибателя из-под ножек сухожилия поверхностного сгибателя. После редрессации пациентка могла самостоятельно совершать высокоамплитудное активное разгибание и сгибание пальца. Раздельное скольжение сухожилий в костно-фиброзном канале создавали путем выполнения упражнений «открытая ладонь», «крючковидный кулак» (сгибание пальцев за счет глубоких сгибателей), «прямой кулак» (сгибание пальцев за счет поверхностных сгибателей) и «полный кулак» (работают оба сгибателя), как это представлено в работе [6]. В течение всего периода стационарного лечения показателем состоятельности и функционирования восстановленного сухожилия являлось активное сгибание ДМФС при фиксированной средней фаланге пальца. Несмотря на отсутствие полного объема движений, достижения его от пациентки не требовали, поскольку производимый объем движений, соответствующий удовлетворительной оценке, согласно [3], был достаточным для формирования скользящего аппарата пальца.

Двухнедельная иммобилизация после выписки была предпринята для предотвращения возможных активных действий со стороны медработников амбулаторного звена по реабилитации кисти. Повязка позволяла совершать только качательные движения оперированным пальцем. В этот период образование спаек шло менее интенсивно. После снятия повязки объем движений был равен таковому при выписке. Однако за время иммобилизации прочность реинсерции уже достигла уровня, когда можно проводить активную реабилитацию без риска разрыва сухожилия.

Субъективная оценка состояния руки самой пациенткой по опроснику DASH (Disability of the Arm, Shoulder and Hand Outcome Measure, где

0 баллов — отсутствие неспособностей, 100 — чрезмерная неспособность) [23] до операции составляла 27 баллов, а через 2,5 месяца после операции была 0 баллов. Пациентка с восстановленной функцией пальца вернулась к труду через 2,5 месяца после операции. В результате проведенного лечения спустя 3,5 месяца после операции достигнут отличный функциональный результат.

Заключение

Представленный клинический случай демонстрирует хирургическое вмешательство и результат лечения пациентки с застарелым изолированным повреждением сухожилия глубокого сгибателя пятого пальца кисти. В отличие от традиционно выполняемых в таких случаях операций реконструкции сухожилия глубокого сгибателя или фиксации ногтевой фаланги в функционально выгодном положе-

нии в ходе нашей операции выполнена реинсерция сухожилия глубокого сгибателя пальца с сохранением сухожилия поверхностного сгибателя. В отличие от традиционной реинсерции классическим трансоссальным швом Беннеля глубокий сгибатель был фиксирован к ногтевой фаланге погружным трансоссальным швом с тремя точками фиксации и самозатягивающимся узлом.

Ведение пациентки проводилось одним специалистом — оперировавшим врачом, взявшим на себя функцию «кистевого терапевта». Контроль раздельного скольжения сухожилий и бережная реддрессация межфаланговых суставов, проводившиеся в ближайшем послеоперационном периоде, позволили избежать рубцового блокирования сухожилий и за 3,5 месяца восстановить движения в оперированном пальце кисти.

Список литературы

1. Ломая МП, Шихзагиров ЗТ. Причины формирования теногенных сгибательных контрактур пальцев кисти и их устранение с помощью тенолиза (обзор литературы). *Травматология и ортопедия России*. 2005;1(34):60-67.
2. Зенченко АВ, Чернякова ЮМ. Нерешенные вопросы хирургического восстановления сухожилий сгибателей пальцев кисти. *Медицинские новости*. 2018;(7):7-13.
3. Strickland JW. Biologic rationale, clinical application, and results of early motion following flexor tendon repair. *J Hand Ther*. 1989;(2):71-83. DOI: [https://doi.org/10.1016/S0894-1130\(89\)80045-6](https://doi.org/10.1016/S0894-1130(89)80045-6)
4. Зенченко АВ, Чернякова ЮМ. Биология сращения, изменения биомеханики и реабилитация после шва сухожилий сгибателей пальцев кисти. *Медицинские новости*. 2020;(10):13-19.
5. Yousef J, Anthony S. Flexor Tendon Injuries. Ch. 3. In: Salgado AA, editor. *Essentials of Hand Surgery*. IntechOpen; 2018. p. 21-37. [date of access 2021 July 16]. Available from: <https://www.intechopen.com/books/essentials-of-hand-surgery/flexor-tendon-injuries>
6. Овсянникова АД. Реабилитация и тактика ведения пациентов после хирургического восстановления сухожилий сгибателей пальцев кисти. *Вопросы реконструктивной и пластической хирургии*. 2018;2(65):62-73.
7. Harris SB, Harris D, Foster AJ, Elliot D. The aetiology of acute rupture of flexor tendon repairs in zones 1 and 2 of the fingers during early mobilization. *J Hand Surg*. 1999;(24B):275-280. DOI: <https://doi.org/10.1054/jhsb.1998.0212>
8. Dy CJ, Daluiski A, Do HT, Hernandez-Soria A, Marx R, Lyman S. The epidemiology of reoperation after flexor tendon repair. *J Hand Surg Am*. 2012;37(5):919-924. DOI: <https://doi.org/10.1016/j.jhsa.2012.02.003>
9. Матвеев РП, Петрушин АЛ. Вопросы классификации и терминологии открытых повреждений кисти. *Травматология и ортопедия России*. 2011;17(2):191-198.
10. Клинические рекомендации ассоциации травматологов-ортопедов России «Открытая рана запястья и кисти». АТОР; 2021. [Электронный ресурс]. [дата обращения 2022 март 03]. Режим доступа: <https://ator.ru/recommendations>
11. Золотов АС, Зеленин ВН, Сорокиков ВА. Хирургическое лечение повреждений сухожилий сгибателей пальцев кисти. Иркутск: СО РАМН; 2006.
12. Усольцева ЕВ, Машкара КИ. Хирургия заболеваний и повреждений кисти. Ленинград: Медицина; 1986.
13. Boyer MI, Strickland JW, Engles DR, Sachar K, Leversedge FJ. Flexor Tendon Repair and rehabilitation. *J Bone Joint Surg*. 2002;84-A(9):1683-1706. [date of access 2021 July 20]. Available from: https://digitalcommons.wustl.edu/open_access_pubs/957
14. Seiler JG. Flexor tendon repair. *J Am Soc Surg Hand*. 2001;1(3):177-191. DOI: <https://doi.org/10.1053/jssh.2001.26283>
15. Walaszek I, Żyluk A, Piotuch B. Early results of flexor tendon repair in zone II with modified, four-strand Strickland technique. *Polski przegląd chirurgiczny*. 2008;80(12):645-652.
16. Strickland JW, Glogovac SV. Digital function following flexor tendon repair in zone II. A comparison of immobilization and controlled passive motion techniques. *J Hand Surg*. 1980;(5):537-43. DOI: [https://doi.org/10.1016/s0363-5023\(80\)80101-8](https://doi.org/10.1016/s0363-5023(80)80101-8)
17. Strickland JW. Flexor Tendon Injuries: I. Foundation of Treatment. *J Am Acad Orthop Surg*. 1995;(3):44-54. DOI: <https://doi.org/10.5435/00124635-199501000-00006>
18. Gelberman RH, Vandeberg JS, Lundborg GN, Akesson WH. Flexor tendon healing and restoration of the gliding surface. An ultrastructural study in dogs. *J Bone Joint Surg Am*. 1983;(65A):70-80.
19. Gelberman R, An K-N, Banes A, Goldberg V. Tendon. Ch. 1. In: Woo SL, Buckwalter JA, editors. *Injury and Repair of the Musculoskeletal Soft Tissue*. Park Ridge, Ill; 1988. p. 1-40.
20. Байтингер ВФ. Клиническая анатомия «ничейной зоны» (по man's land). *Вопросы реконструктивной и пластической хирургии*. 2010;11(2):18-26.
21. Strickland JW. Flexor tendon injuries. Part 1. Anatomy, physiology, biomechanics, healing, and adhesion formation around a repaired tendon. *Orthop Rev*. 1986(15):632-645.
22. Краснов АФ, Аршин ВМ, Аршин ВВ. Травматология. Справочник. Ростов-на-Дону: Феникс; 1998.
23. Микрохирургия кисти. Субъективная оценка функции верхней конечности. [Электронный ресурс]. [дата обращения 2021 июль 16]. Режим доступа: <https://www.sites.google.com/site/71microsurgery/vopros-vracu/dash>

References

- Lomaya MP, Shihzagirov ZT. Causes of fingers tenogenous flexion contractures formation and their elimination by means of tenolysis (Review). *Traumatology and Orthopedics of Russia*. 2005;1(34):60-67. (In Russ.).
- Zenchenko AV, Cherniakova YuM. Unsolved questions of the hand fingers flexor tendons surgery restore. *Medical news*. 2018;(7):7-13. (In Russ.).
- Strickland JW. Biologic rationale, clinical application, and results of early motion following flexor tendon repair. *J Hand Ther*. 1989;(2):71-83.
DOI: [https://doi.org/10.1016/S0894-1130\(89\)80045-6](https://doi.org/10.1016/S0894-1130(89)80045-6)
- Zenchenko AV, Cherniakova YuM. Biology of healing, changes of biomechanics and rehabilitation after finger flexor tendons suturing. *Medical news*. 2020;(10):13-19. (In Russ.).
- Yousef J, Anthony S. Flexor Tendon Injuries. Ch. 3. In: Salgado AA, editor. *Essentials of Hand Surgery*. IntechOpen; 2018. p. 21-37. [date of access 2021 July 16]. Available from: <https://www.intechopen.com/books/essentials-of-hand-surgery/flexor-tendon-injuries>
- Ovsyannikova AD. Rehabilitation and postoperative management after flexor tendon repair. *Questions of Reconstructive and Plastic Surgery*. 2018;2(65):62-73. (In Russ.).
- Harris SB, Harris D, Foster AJ, Elliot D. The aetiology of acute rupture of flexor tendon repairs in zones 1 and 2 of the fingers during early mobilization. *J Hand Surg*. 1999;(24B):275-280.
DOI: <https://doi.org/10.1054/jhsb.1998.0212>
- Dy CJ, Daluiski A, Do HT, Hernandez-Soria A, Marx R, Lyman S. The epidemiology of reoperation after flexor tendon repair. *J Hand Surg Am*. 2012;37(5):919-924.
DOI: <https://doi.org/10.1016/j.jhsa.2012.02.003>
- Matveev RP, Petrushin AL. Issues of classification and terminology of open injuries of the hand. Вопросы классификации и терминологии открытых повреждений кисти. *Traumatology and Orthopedics of Russia*. 2011;17(2):191-198. (In Russ.).
- Clinical recommendations of the association of traumatologists and orthopedists of Russia «Open wound of the wrist and hand». ATOR; 2021. [Electronic resource]. [date of access 2022 March 02]. Available from: <https://ator.su/recommendations> (In Russ.).
- Zolotov AS, Zelenin VN, Sorokovikov VA. Surgical treatment of injuries of the flexor tendons of the fingers. Irkutsk: SO RAMN, 2006. (In Russ.).
- Usoltseva EV, Mashkara KI. Surgery of diseases and injuries of the hand. Leningrad: Medicine, 1986. (In Russ.).
- Boyer MI, Strickland JW, Engles DR, Sachar K, Leversedge FJ. Flexor Tendon Repair and rehabilitation. *J Bone Joint Surg*. 2002;84-A(9):1683-1706. [date of access 2021 July 20]. Available from: https://digitalcommons.wustl.edu/open_access_pubs/957
- Seiler JG. Flexor tendon repair. *J Am Soc Surg Hand*. 2001;1(3):177-191. DOI: <https://doi.org/10.1053/jssh.2001.26283>
- Walaszek I, Żyluk A, Piotuch B. Early results of flexor tendon repair in zone II with modified, four-strand Strickland technique. *Polski przegląd chirurgiczny*. 2008;80(12):645-652.
- Strickland JW, Glogovac SV. Digital function following flexor tendon repair in zone II. A comparison of immobilization and controlled passive motion techniques. *J Hand Surg*. 1980;(5):537-43.
DOI: [https://doi.org/10.1016/s0363-5023\(80\)80101-8](https://doi.org/10.1016/s0363-5023(80)80101-8)
- Strickland JW. Flexor Tendon Injuries: I. Foundation of Treatment. *J Am Acad Orthop Surg*. 1995;(3):44-54.
DOI: <https://doi.org/10.5435/00124635-199501000-00006>
- Gelberman RH, Vandeberg JS, Lundborg GN, Akeson WH. Flexor tendon healing and restoration of the gliding surface. An ultrastructural study in dogs. *J Bone Joint Surg Am*. 1983;(65A):70-80.
- Gelberman R, An K-N, Banes A, Goldberg V. Tendon. Ch. 1. In: Woo SL, Buckwalter JA, editors. *Injury and Repair of the Musculoskeletal Soft Tissue*. Park Ridge, Ill; 1988. p. 1-40.
- Baytinger VF. Clinical anatomy of «no man's land». *Questions of Reconstructive and Plastic Surgery*. 2010;11(2):18-26. (In Russ.).
- Strickland JW. Flexor tendon injuries. Part 1. Anatomy, physiology, biomechanics, healing, and adhesion formation around a repaired tendon. *Orthop Rev*. 1986;(15):632-645.
- Krasnov AF, Arshin VM, Arshin VV. *Traumatology. Directory*. Rostov-on-Don: Phoenix; 1998. (In Russ.).
- Hand microsurgery. Subjective assessment of upper limb function. [Electronic resource]. [date of access 2021 July 16]. Available from: <https://www.sites.google.com/site/71microsurgery/vopros-vracu/dash>

Информация об авторах / Information about the authors

Зенченко Александр Викторович, врач травматолог-ортопед, У «Гомельская областная клиническая больница», Гомель, Беларусь

ORCID: <https://orcid.org/0000-0002-7008-1833>

e-mail: vikalz@mail.ru

Чернякова Юлия Михайловна, д.м.н., доцент, заведующий кафедрой травматологии, ортопедии и военно-полевой хирургии, УО «Гомельский государственный медицинский университет», Гомель, Беларусь

ORCID: <https://orcid.org/0000-0001-7691-1781>

e-mail: ychernyakova72@mail.ru

Alexandr V. Zenchenko, orthopedic surgeon, Gomel Regional Clinical Hospital

ORCID: <https://orcid.org/0000-0002-7008-1833>

e-mail: vikalz@mail.ru

Yulia M. Cherniakova, DMedSc, Associate Professor, Head of the Department of Traumatology and Orthopedics, Gomel State Medical University

ORCID: <https://orcid.org/0000-0001-7691-1781>

e-mail: ychernyakova72@mail.ru

Автор, ответственный за переписку / Corresponding author

Чернякова Юлия Михайловна

e-mail: ychernyakova72@mail.ru

Yulia M. Cherniakova

e-mail: ychernyakova72@mail.ru

Поступила в редакцию / Received 17.09.2021

Поступила после рецензирования / Accepted 17.03.2022

Принята к публикации / Revised 21.06.2022