



Причины, предрасполагающие факторы и клинические последствия спонтанного эхокардиографического контрастирования

Н. Ф. Бакалец¹, Е. С. Паремская², Д. С. Юрковский^{1,2}

¹Гомельский государственный медицинский университет, г. Гомель, Беларусь

²Гомельская центральная городская клиническая поликлиника, г. Гомель, Беларусь

Резюме

Спонтанное эхокардиографическое контрастирование является проявлением сладж-синдрома в полостях сердца. Факторами, предрасполагающими к появлению этого феномена, считаются фибрилляция предсердий, митральный стеноз, протез митрального клапана, дилатация левого предсердия, снижение фракции выброса левого желудочка, гиперкоагуляционные состояния крови, воспалительные заболевания, дислипидемия. Спонтанное эхоконтрастирование представляет собой протромбогенное состояние и увеличивает риск тромбэмболических событий, в том числе цереброваскулярных осложнений. В настоящей статье представлен аналитический обзор литературных источников по данному феномену с целью его изучения и определения лечебной тактики в каждом клиническом случае.

Ключевые слова: спонтанное эхоконтрастирование, чреспищеводная эхокардиография, фибрилляция предсердий

Вклад авторов. Бакалец Н.Ф., Паремская Е.С., Юрковский Д.С.: концепция исследования, обзор публикаций, написание текста, обсуждение данных, редактирование, утверждение рукописи для публикации.

Конфликт интересов. Авторы заявляют об отсутствии конфликта интересов.

Источники финансирования. Исследование проведено без спонсорской поддержки.

Для цитирования: Бакалец НФ, Паремская ЕС, Юрковский ДС. Причины, предрасполагающие факторы и клинические последствия спонтанного эхокардиографического контрастирования. Проблемы здоровья и экологии. 2022;19(2):12–24. DOI: <https://doi.org/10.51523/2708-6011.2022-19-2-02>

Causes, predisposing factors and clinical implications of spontaneous echocardiographic contrast

Natalia F. Bakalets¹, Alena S. Paremskaya², Dmitrie S. Yurkovskiy^{1,2}

¹Gomel State Medical University, Gomel, Belarus

²Gomel Central City Clinical Polyclinic, Gomel, Belarus

Abstract

Spontaneous echocardiographic contrast is a manifestation of SLUDGE syndrome in the cavities of the heart. The factors that contribute to the emergence of this phenomenon are atrial fibrillation, mitral stenosis, mitral valve prosthesis, left atrial dilatation, decreased left ventricular ejection fraction, hypercoagulable blood conditions, inflammatory diseases, dyslipidemia. Spontaneous echo contrast is a prothrombotic condition and increases the risk of thromboembolic events, including cerebrovascular complications. This article presents an analytical review of literary sources on this phenomenon for the purpose of its study and determination of treatment tactics in each clinical case.

Keywords: spontaneous echo contrast, echocardiography, atrial fibrillation

Author contributions. Bakalets N.F., Paremskaya E.S., Yurkovskiy D.S.: research concept, review of publications, text writing, discussing data, editing, approving the manuscript for publication.

Conflict of interest. The authors declare no conflict of interest.

Funding. The study was conducted without sponsorship.

For citation: Bakalets NF, Paremskaya AS, Yurkovskiy DS. Causes, predisposing factors and clinical implications of spontaneous echocardiographic contrast. Health and Ecology Issues. 2022;19(2):12–24. DOI: <https://doi.org/10.51523/2708-6011.2022-19-2-02>

Введение

Спонтанное эхокардиографическое контрастирование представляет собой явление дискретных отражений, возникающих в крови внутри сердечных полостей без предварительной инъекции эхоконтрастных сред или жидкостей, содержащих пузырьки [1]. По внешнему виду спонтанное эхоконтрастирование делится на две категории: дымоподобное («smok-like») и недымоподобное («non-smok-like»). Дымоподобное эхоконтрастирование описывается как аморфная, закрученная светло-серая дымка. Оно наблюдается в течение всех сердечных циклов при проведении исследования. Такое явление чаще всего встречается у пациентов с дилатацией левого предсердия, митральным стенозом [2]. «Non-smok-like» контрастирование проявляется как «метель» либо дискретное рассеянное отражение в нормальных физиологических условиях. Обычно оно изменяется при дыхании и не сохраняется при всех сердечных циклах. Его интенсивность объясняется временным застоем в малом круге кровообращения.

Цель исследования

Проанализировать и систематизировать данные о причинах, предрасполагающих факторах, клинических последствиях спонтанного эхокардиографического контрастирования для определения лечебной тактики ведения пациентов.

Материалы и методы

Изучены оригинальные публикации, депонированные в ресурсах PubMed и информационного портала LIBRARY. В статье приведены собственные наблюдения в виде фотографий эхокардиографических изображений.

Результаты и обсуждение

В настоящее время используется классификация спонтанного эхоконтрастирования по D. Fatkin (1994) [3]. I (слабая) степень характеризуется наличием минимальной эхогенности в ушке левого предсердия или слегка распространяющейся на полость левого предсердия, может быть переходящей и определяться непостоянно в течение сердечного цикла, незаметна без увеличения усиления (рисунок 1). II (слабо-умеренная) степень — более густой рисунок «вихреобразного» потока по сравнению с I степенью, также распространяющегося на полость левого предсердия, различимый уже без увеличения усиления (рисунок 2). III (умеренная) степень — более густой рисунок «вихреобразного» потока в ушке левого предсердия, связанный с менее интенсивным аналогичным потоком в полости левого предсердия, может изменяться по интенсивности, но определяется постоянно в течение всего сердечного цикла (рисунок 3). IV (сильная) степень — интенсивная эхогенность и очень медленно кружащийся поток в ушке левого предсердия, обычно с аналогичной эхогенностью в полости левого предсердия (рисунок 4).

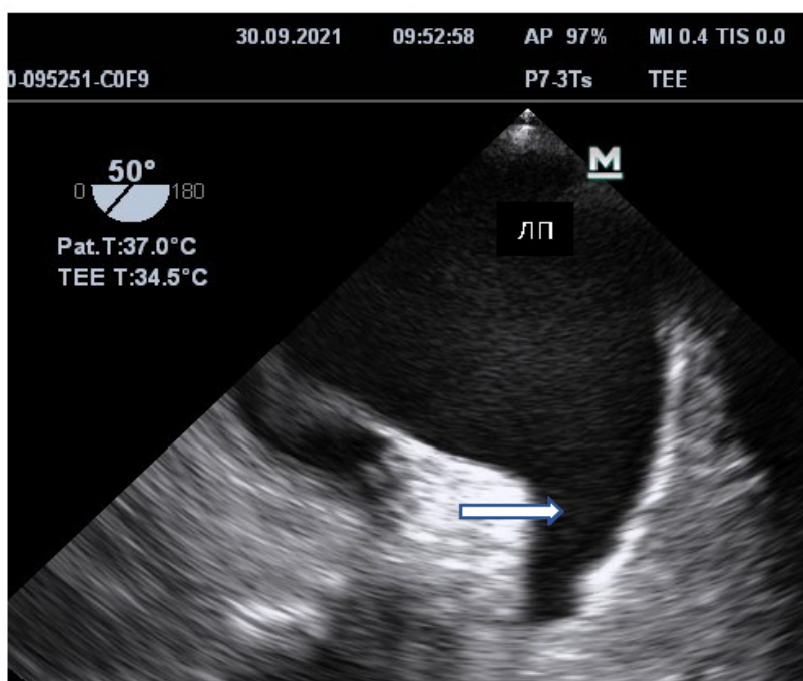


Рисунок 1. Слабая эхогенность в ушке левого предсердия (указано стрелкой): ЛПА — левое предсердие
Figure 1. Weak echogenicity in the left atrial appendage (indicated by the arrow): LA — left atrium

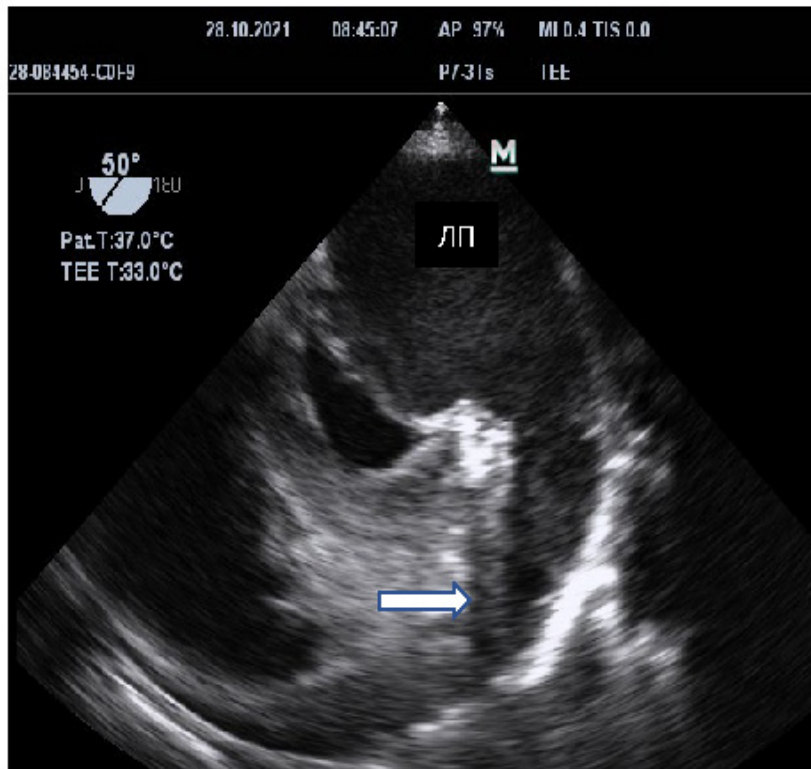


Рисунок 2. Эхогенность II степени в ушке левого предсердия (указано стрелкой): ЛП — левое предсердие
 Figure 2. Grade II echogenicity in the left atrial appendage (indicated by the arrow): LA — left atrium

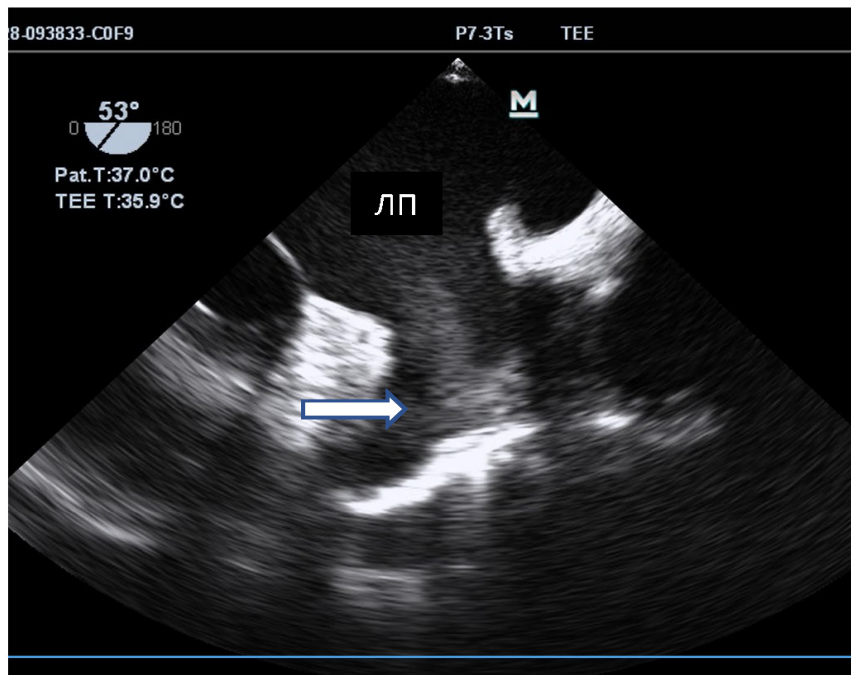


Рисунок 3. Эхогенность III степени в ушке левого предсердия (указано стрелкой): ЛП — левое предсердие
 Figure 3. Grade III echogenicity in the left atrial appendage (indicated by the arrow): LA — left atrium

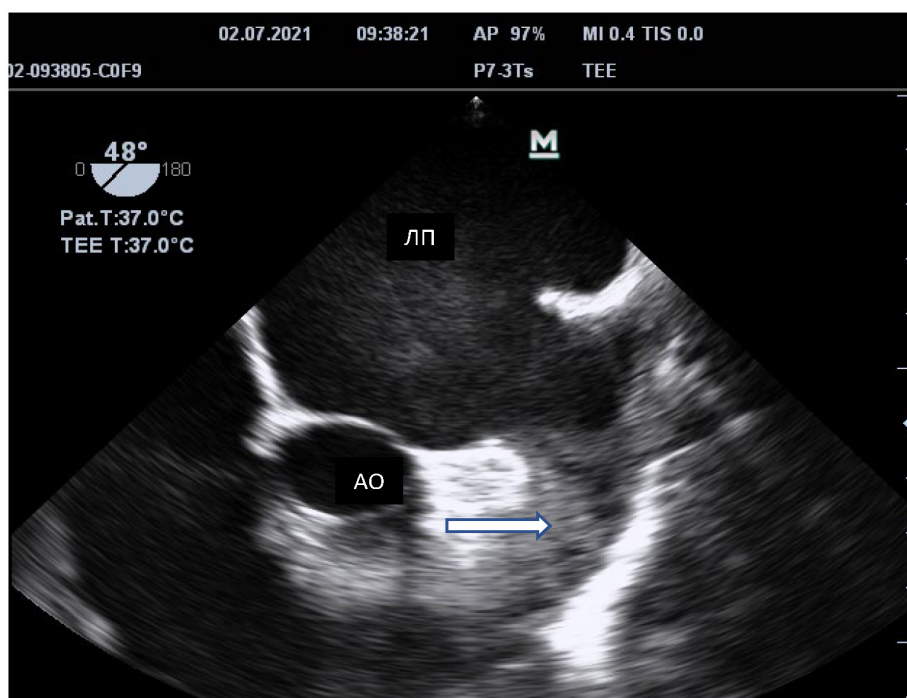


Рисунок 4. Эхогенность IV степени в ушке левого предсердия (указано стрелкой): ЛП — левое предсердие; АО — аорта
 Figure 4. Grade IV echogenicity in the left atrial appendage (indicated by the arrow): LA — left atrium; AO — aorta

Более тяжелым проявлением феномена спонтанного эхоконтрастирования является появление в ушке левого предсердия «ила» (рисунок 5). «Ил» определяется как динамическая, слоистая эхоплотность без дискретной массы на протяжении всех сердечных циклов [4]. «Ил» от тромба можно отличить при изменении положения пациента при проведении чреспищеводной

эхокардиографии (рисунок 6). При повороте пациента на правый бок эхоконтраст смещается вниз от нижней части ушка левого предсердия, распространяется на левое предсердие и проявляется как феномен спонтанного эхокардиографического контрастирования [5]. Зачастую «ил» предшествует формированию тромба (рисунок 7).

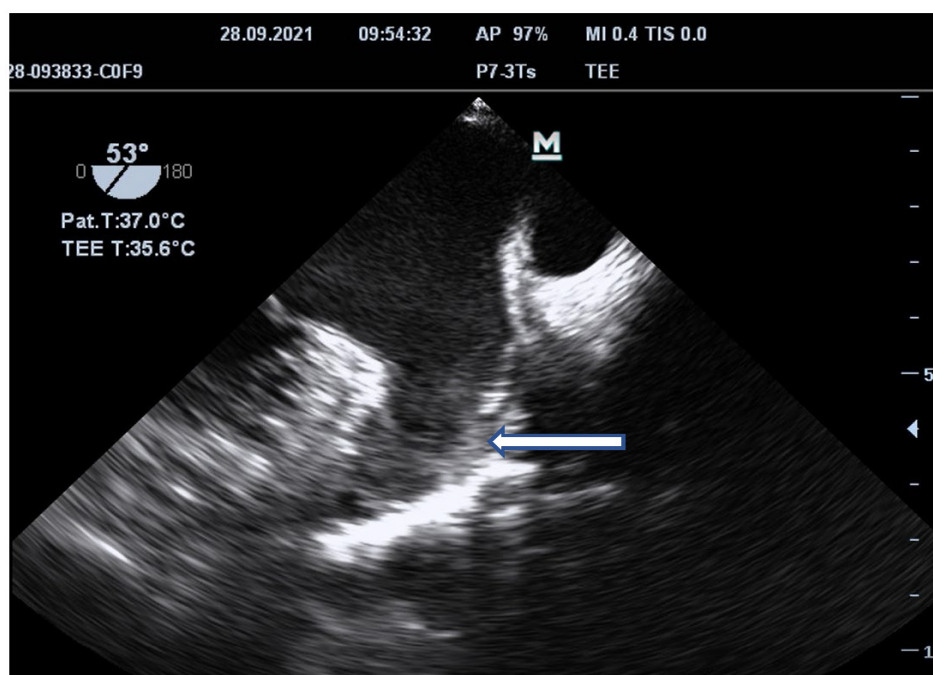


Рисунок 5. «Ил» в ушке левого предсердия (указано стрелкой)
 Figure 5. "Silt" in the left atrial appendage (indicated by the arrow)

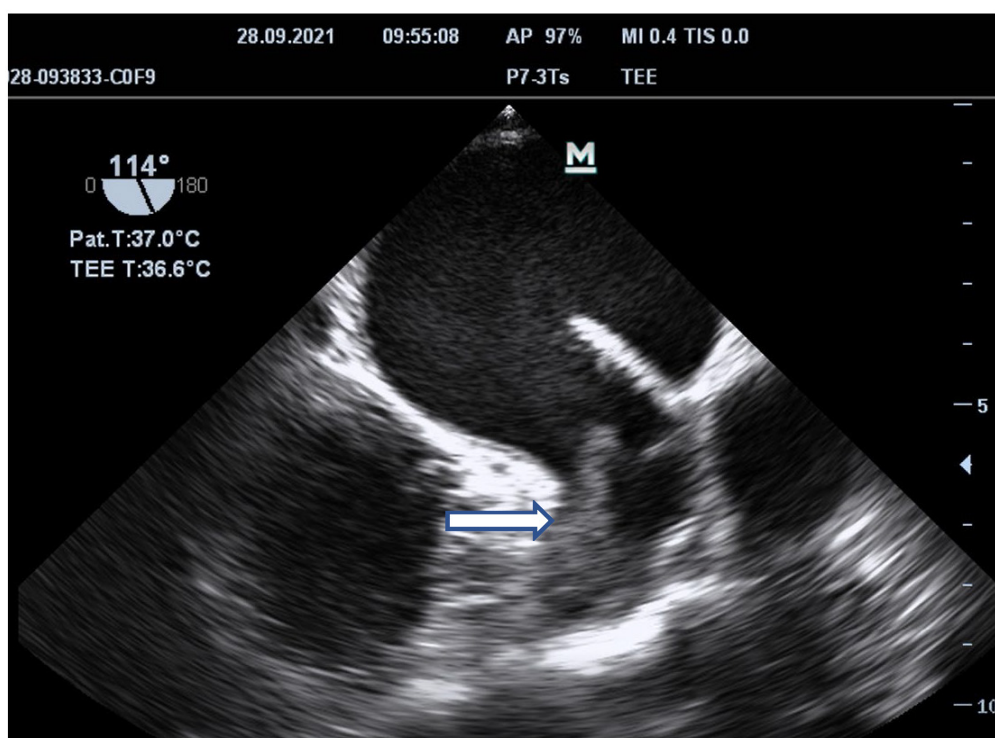


Рисунок 6. Смещение «ила» на другую стенку ушка левого предсердия (указано стрелкой) при изменении положения пациента
 Figure 6. Displacement of "silt" to the other wall of the left atrial appendage (indicated by the arrow) when the patient's position changes

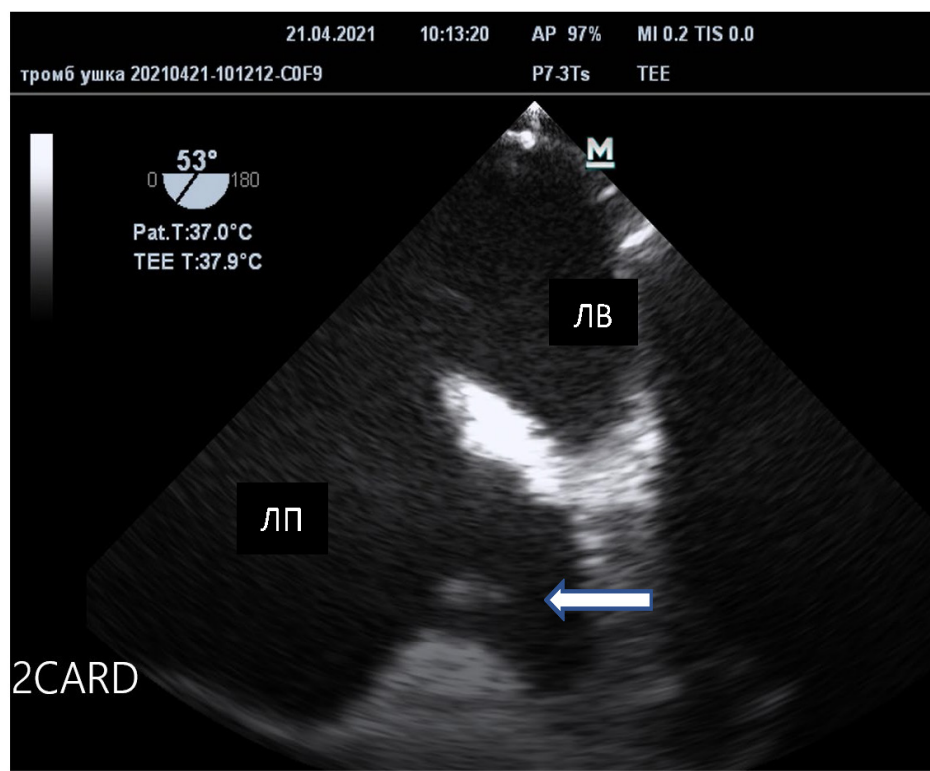


Рисунок 7. Тромб в области ушка левого предсердия (указан стрелкой): ЛП — левое предсердие; ЛВ — легочная вена
 Figure 7. Thrombus in the region of the left atrial appendage (indicated by the arrow): LA — left atrium; PV — pulmonary vein

В настоящее время доказано, что эритроциты и тромбоциты связаны с образованием спонтанного контраста. Тромбоциты сами по себе являются неэзогенными структурами, но в агрегированном состоянии они становятся эзогенными в виде плотных сгустков. Повышенная агрегация эритроцитов и повышенный уровень фибриногена могут приводить к развитию сладж-феномена и обнаружению спонтанного эхоконтрастирования. Эзогенный «дым» прежде всего объясняется взаимодействием эритроцитов и белков плазмы в условиях низкого потока и низкой скорости сдвига. В образовании агрегатов большое значение имеют интегрины, адгезины и селектины. Существует положительная корреляция между уровнем триглицеридов и уровнем фибриногена в сыворотке крови [6].

У пациентов со спонтанным эхоконтрастированием в левом предсердии агрегатов лейкоцитов и тромбоцитов в левом предсердии было больше, чем в правом ($p < 0,01$). Была выявлена прямая взаимосвязь между выраженностью спонтанного эхоконтрастирования и количеством агрегатов тромбоцитов и моноцитов [7]. Однако при этом отсутствуют нити фибрина. Это было доказано в исследовании Е. А. Вышлова и др., в котором было показано, что ферментный

препарат с тромболитическим действием «Тромбовазим» обеспечивал лизирование тромба в полости ушка левого предсердия и не приводил к исчезновению феномена спонтанного эхоконтрастирования [8]. Таким образом, сладж-феномен в полостях сердца характеризуется сепарацией крови на конгломераты, состоящие главным образом из эритроцитов, лейкоцитов и тромбоцитов, и плазму в результате процессов адгезии, агрегации и агглютинации форменных элементов крови.

Спонтанное контрастирование и тромбы чаще всего образуются в ушке левого предсердия. Его невозможно адекватно визуализировать с помощью трансторакальной эхокардиографии. Ушко левого предсердия имеет трабекулярные структуры и гребешковые мышцы. Морфология этой камеры делится на 4 типа: «куриное крыло» (рисунок 8), «цветная капуста» (рисунок 9), «флюгер» (рисунок 10) и «кактус» (рисунок 11). Китайские ученые показали, что количество долей ушка левого предсердия является независимым фактором риска и имеет умеренную прогностическую ценность для риска образования тромба и спонтанного эхокардиографического контрастирования и инсульта у пациентов с неклапанной фибрилляцией предсердий [9].

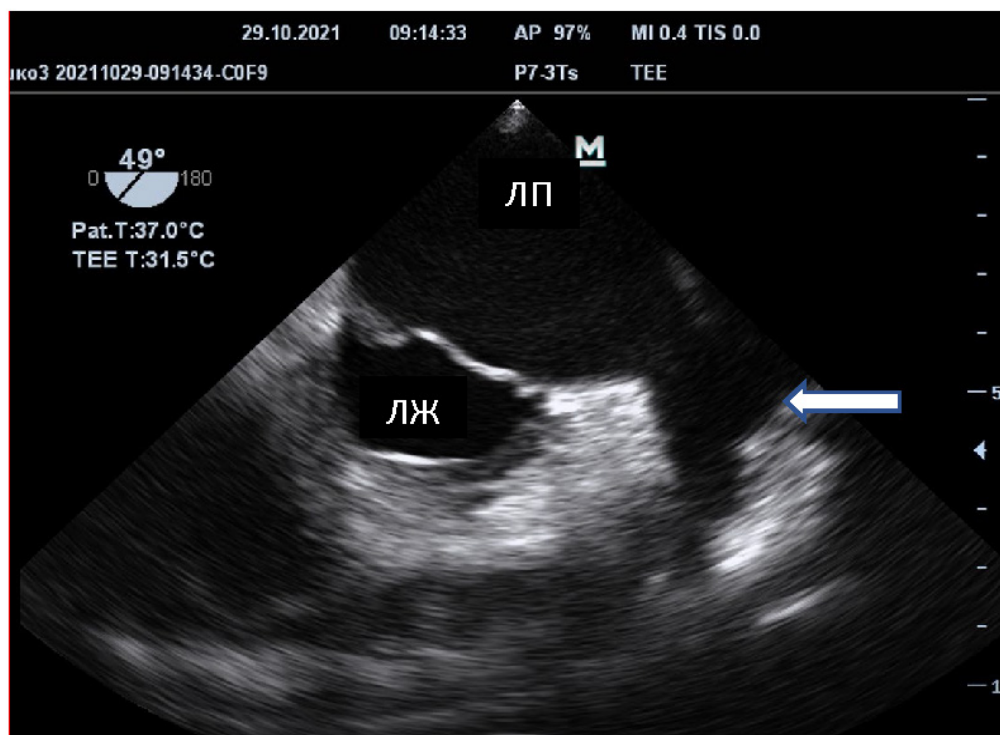


Рисунок 8. Ушко левого предсердия тип «куриное крыло» (указано стрелкой):
ЛП — левое предсердие; ЛЖ — левый желудочек

Figure 8. Left atrial appendage of the "chicken wing" type (indicated by the arrow):
LA — left atrium; LV — left ventricle

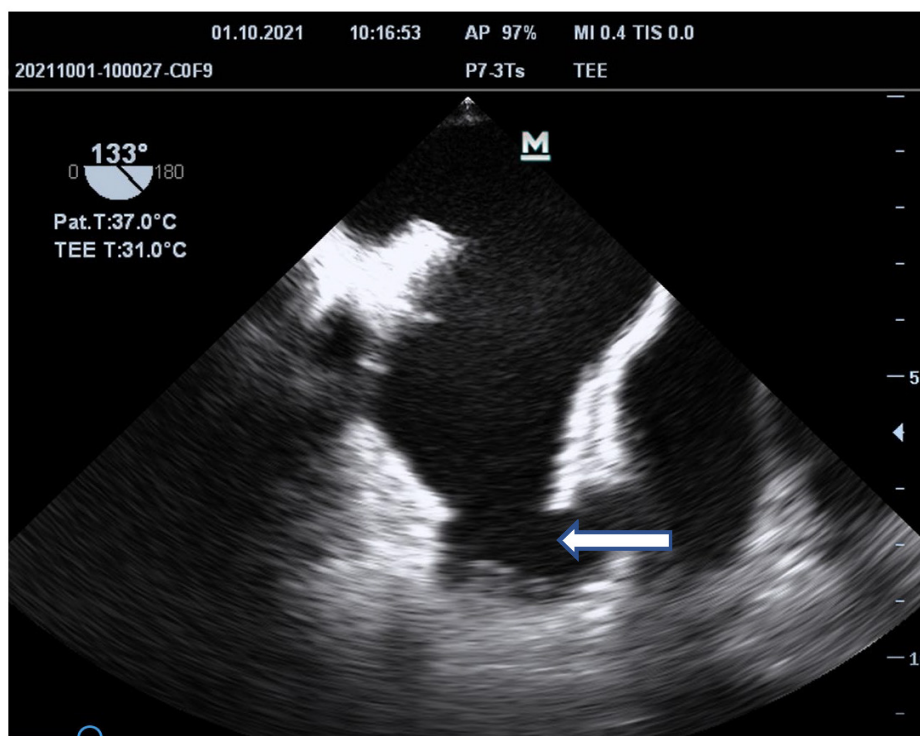


Рисунок 9. Ушко левого предсердия тип «цветная капуста» (указано стрелкой)
 Figure 9. Left atrial appendage of the "cauliflower" type (indicated by the arrow)

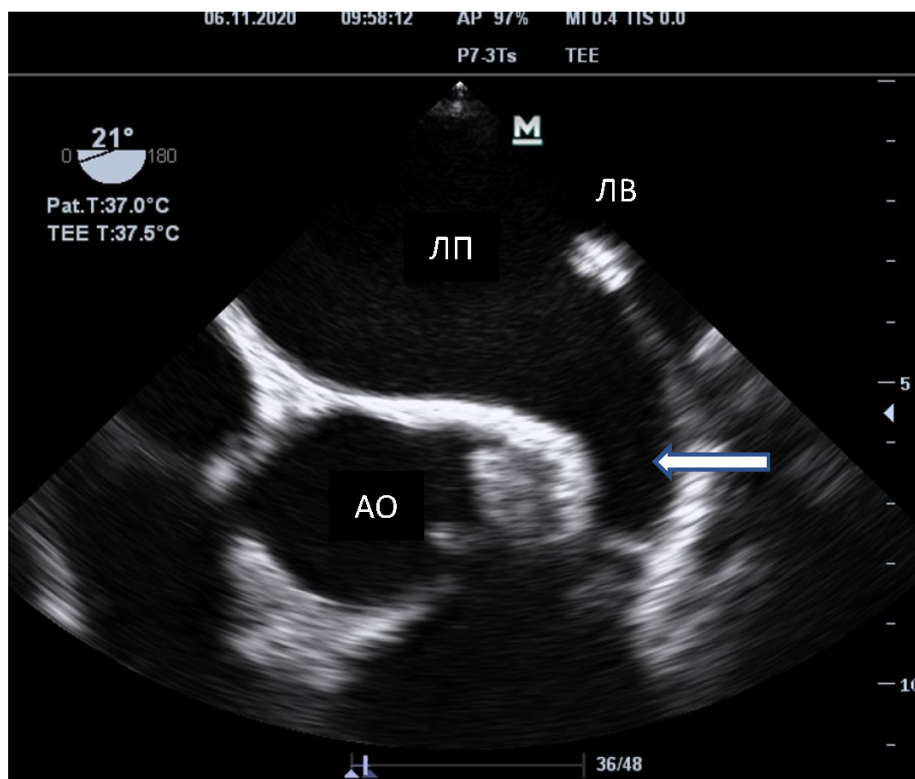


Рисунок 10. Ушко левого предсердия тип «флюгер» (указано стрелкой):
 АО — аорта; ЛП — левое предсердие; ЛВ — устье легочной вены
 Figure 10. Left atrial appendage of the "weather vane" type (indicated by the arrow):
 АО — aorta; LA — left atrium; PV — orifice of the pulmonary vein

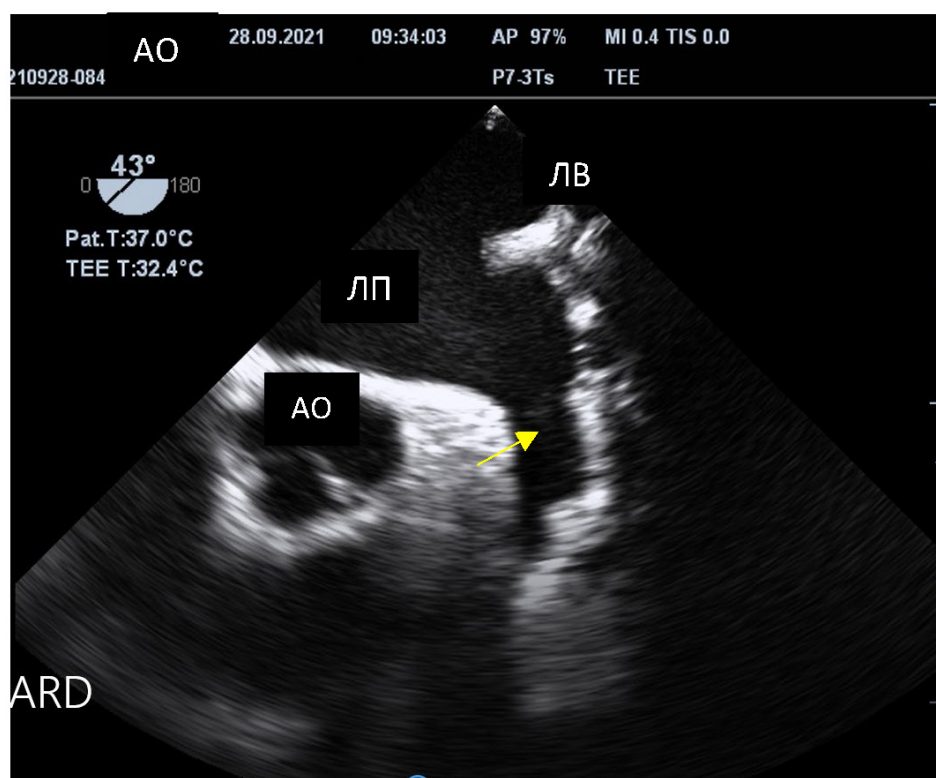


Рисунок 11. Ушко левого предсердия тип «кактус» (указано стрелкой):

АО — аорта; ЛП — левое предсердие; ЛВ — устье легочной вены

Figure 11. Left atrial appendage of the "cactus" type (indicated by the arrow):

AO — aorta; LA — left atrium; PV — orifice of the pulmonary vein

Факторами, предрасполагающими к появлению феномена спонтанного эхоконтрастирования в левом предсердии, служат фибрилляция предсердия, митральный стеноз, протез митрального клапана, дилатация левого предсердия, снижение фракции выброса левого желудочка, нарушение сократимости миокарда, диастолическая дисфункция левого желудочка [10, 11].

Степень спонтанного эхоконтрастирования положительно коррелирует с величиной объема полости левого предсердия, снижением скорости изгнания крови из ушка левого предсердия (менее 20 см/с), уменьшением интеграла систолического компонента легочных вен, фракцией выброса ушка левого предсердия и имеет обратную взаимосвязь со степенью митральной регургитации. Чреспищеводная и трансторакальная эхокардиографии были выполнены у 129 пациентов с митральным стенозом и хронической формой фибрилляции предсердий. Многофакторный анализ показал, что уменьшение тяжести митральной регургитации, отсутствие активного оттока из ушка левого предсердия и площадь митрального клапана были независимыми предикторами образования плотного эхоконтраста (отношение шансов [OR] — 3,7; 5,4 и

0,17 соответственно; все $p < 0,02$). Интенсивность спонтанного эхоконтрастирования и отсутствие предшествующей антикоагулянтной терапии (OR — 1,74 и 4,5 соответственно; все $p < 0,05$) являются независимыми спутниками тромбов и/или недавних эмболических событий [10].

В бицентрическом ретроспективном исследовании, которое включало 159 пациентов с симптоматическим митральным стенозом, было показано, что феномен спонтанного эхоконтрастирования встречался в 34,6 % случаев. При многофакторном анализе было обнаружено, что площадь левого атриовентрикулярного отверстия и трансмитральный диастолический градиент (OR — 18753; 1, 21; 95 % ДИ 1,838–191,332; 51,064–1,376; $p = 0,013$; $p = 0,004$ соответственно) были независимо связаны с этим феноменом [11].

В исследовании В. S. Lowe и др. ретроспективно исследовали в общей сложности 340 пациентов, которым была выполнена чреспищеводная эхокардиография по поводу фибрилляции предсердий. У 18 % был выявлен тромб в ушке левого предсердия, у 25 % — спонтанное эхоконтрастирование, у 14 % — «ил». Последующее наблюдение было проведено через $6,7 \pm 3,7$ года. Было показано, что образование

«ила» у пациентов с фибрилляцией предсердий было независимо предсказано увеличением полости левого предсердия (отношение шансов — 4,94; 95 % ДИ 2,38–8,67; $p < 0,001$), сниженной скоростью опорожнения ушка левого предсердия (отношение шансов — 12,7; 95 % ДИ 6,11–26,44; $p < 0,001$) и снижением фракции выброса левого желудочка (отношение шансов — 12,7; 95 % ДИ 1,03–4,32; $p < 0,001$). Важным результатом этого исследования явился тот факт, что показатели тромбэмболии и смертности от всех причин в контрольной группе пациентов составили 7 и 27 %; у пациентов с эффектом спонтанного эхоконтрастирования — 12 и 18 % соответственно; в группе с наличием «ила» — 23 и 57 % соответственно; в группе с наличием тромба — 20 и 63 % соответственно. Таким образом, наибольший риск тромбэмболических осложнений был у пациентов, у которых был диагностирован выраженный сладж-феномен в ушке левого предсердия. Наличие сладж-феномена было независимо связано с тромбэмболическими осложнениями (скорректированное отношение рисков — 3,43; 95 % ДИ 1,42–8,28; $p = 0,006$) и смертностью от всех причин (скорректированное отношение рисков — 2,02; 95 % ДИ 1,22–3,36; $p = 0,007$) [12].

Ретроспективное исследование P. Bennhardt и др. показало, что пациенты с фибрилляцией предсердий и плотным спонтанным эхоконтрастом имеют высокую вероятность церебральной эмболии (22 %) и (или) смерти, несмотря на прием пероральных антикоагулянтов [13].

P. Sun, Z. H. Guo, H. B. Zhang провели метаанализ 15 исследований, в которых участвовало 6223 пациента с неклапанной фибрилляцией предсердий. Все исследования были оценены на наличие тромба в левом предсердии, 12 исследований — на наличие феномена спонтанного эхоконтрастирования. Объединенный анализ показал, что пациенты с высоким показателем CHA₂DS₂-VASc имели в 1,83 и 1,59 раза выше риск появления сладж-феномена и тромбоза в левом предсердии соответственно. В обзоре указано, что прогностическая ценность CHA₂DS₂-VASc увеличится, если в нее добавить такие параметры, как индекс объема левого предсердия, отрицательная скорость деформации левого предсердия в двухмерной проекции, снижение скорости клубочковой фильтрации и форма фибрилляции предсердий [14].

В исследовании S. Sadanandan, M.V. Sherrid были изучены клинические и эхокардиографические характеристики пациентов с феноменом спонтанного эхоконтрастирования в левом предсердии у пациентов с синусовым ритмом. Распространенность цереброваскулярных наруше-

ний у пациентов с этим феноменом была выше по сравнению с контрольной группой (пациенты того же возраста, с синусовым ритмом, левым предсердием более 40 мм, без спонтанного эхоконтрастирования) — 83 % против 56 %, $p = 0,2$. Пациенты с наличием спонтанного эхоконтраста имели большую величину левого предсердия (5,6 см против 4,9 см, $p < 0,0001$) и более низкую скорость опорожнения ушка левого предсердия (38 см/с против 56 см/с, $p = 0,001$). У 13 % пациентов был обнаружен тромб в левом предсердии. Таким образом, спонтанное эхоконтрастирование является протромбогенным состоянием и увеличивает риск цереброваскулярных осложнений [15]. Однако существует мнение, что антикоагулянтная терапия не влияет на образование спонтанного эхоконтраста в левом предсердии у пациентов с неклапанной формой фибрилляции предсердий [16].

При феномене спонтанного эхоконтрастирования у пациентов с фибрилляцией предсердий повышена частота церебральных микроэмболий, которая регистрировалась с помощью транскраниального доплеровского мониторирования средних мозговых артерий. Статистически значимая более высокая частота феномена спонтанного эхоконтрастирования отмечена у пациентов с церебральной микроэмболией — 87,5 % против 33,3 % у пациентов без микроэмболических сигналов ($p = 0,016$) [17].

Спонтанное эхоконтрастирование в левых камерах сердца часто диагностируется у пациентов с дилатационной кардиомиопатией. При проведении чреспищеводной эхокардиографии 101 пациенту с дилатационной кардиомиопатией спонтанное эхоконтрастирование было обнаружено в левом желудочке у 9 % пациентов, в левом предсердии — у 12 %, в ушке левого предсердия — у 40 %. Множественный регрессионный анализ показал, что более низкая частота сердечных сокращений (95 % ДИ 0,845–0,478; $p = 0,011$) и больший конечный диастолический диаметр левого желудочка (95 % ДИ 1,034–1,394; $p = 0,017$) были независимыми предикторами наличия спонтанного эхоконтраста. Более низкая фракция выброса левого желудочка (95 % ДИ 0,079–0,037; $p = 0,00001$) была единственным независимым предиктором для спонтанного эхоконтрастирования в левом предсердии. А независимыми предикторами для этого феномена в ушке левого предсердия были более низкая частота сердечных сокращений (95 % ДИ 0,030–0,003; $p = 0,018$), больший индексированный диаметр левого предсердия (95 % ДИ 0,016–0,116; $p = 0,01$) и более высокое значение С-реактивного белка в сыворотке крови (95 % ДИ 0,0026–0,031; $p = 0,027$) [18].

Были изучены факторы риска и последствия спонтанного эхоконтрастирования у пациентов, которым была назначена экстракорпоральная мембранная оксигенация из-за кардиогенного шока. Из 98 пациентов у 22 % был выявлен этот феномен. У пациентов со спонтанным эхоконтрастом была более низкая фракция выброса левого желудочка (8 % против 29 %; $p < 0,001$), более низкий индекс пульсации (соотношение разницы систолического артериального давления и диастолического артериального давления к среднему артериальному давлению). В этой группе была более высокая частота внутрисердечных тромбов (46 % против 13 %; $p = 0,002$) и инсульта (36 % против 7,9 %; $p = 0,002$). При многофакторном анализе феномен спонтанного эхоконтрастирования был единственным независимым фактором риска инсульта [19].

При восстановлении синусового ритма у 38–80 % пациентов с персистирующей формой фибрилляции предсердий наблюдается парадоксальный феномен «оглушения», т. е. развивается механическая дисфункция левого предсердия и ушка левого предсердия. Длительность этой дисфункции составляет от одной до четырех недель. Для выявления «оглушения» левого предсердия используют такие показатели, как феномен спонтанного эхоконтрастирования, скорость выносящего потока из ушка левого предсердия, скорость менее 50 см/с волны А трансмитрального потока, фракция выброса ушка левого предсердия, интеграл «время – скорость волны А». Феномен спонтанного контрастирования чаще всего указывает на дисфункцию левого предсердия [20].

В научных публикациях имеются описания этого феномена при других заболеваниях. У 74-летней женщины, принимавшей противотуберкулезные лекарственные средства по поводу туберкулезного экссудативного перикардита, через один месяц были диагностированы аутоиммунная гемолитическая анемия и спонтанный плотный эхоконтраст в правых камерах сердца. Образцы крови показали холодовую агглютинацию. На МРТ головного мозга обнаружили множественные эмболические инфаркты и кровотечения. В данном случае произошла агрегация эритроцитов, осажденных низкой скоростью сдвига и холодовых агглютининов [21].

Описан клинический случай спонтанного эхоконтрастирования у 66-летней пациентки с посмертным диагнозом COVID-19. Женщина обратилась с жалобами на головокружение. У нее диагностировали обширное ливедо, острое повреждение почек и повреждение миокарда. Респираторные симптомы отсутствовали. На трансторакальной эхокардиографии был выявлен плотный эхоконтраст в правых камерах

сердца и дилатация правого желудочка. На основании рентгенограммы легких диагностирован небольшой ретрокардиальный инфильтрат. Д-димеры, ферритин, hs-тропонин Т, лейкоциты были повышены. У пациентки на второй день развился острый ишемический инсульт, и она умерла, несмотря на прием терапевтических доз антикоагулянтов и антиагрегантов. Гиперкоагуляция, связанная с инфекцией COVID-19, может быть следствием эндотелиального повреждения, опосредованного системой комплемента, цитокин-индуцированным системным ответом, антифосфолипидными антителами. Феномен спонтанного эхоконтрастирования указывает на застой крови в правых камерах сердца, возможно, гиперфибриногеномию, повышенную агрегацию эритроцитов и тромбоцитов. Интересно, что данные симптомы могут предшествовать респираторному синдрому [22].

Помимо высокочувствительного С-реактивного белка, хематрационный белок-1 моноцитов и молекулы сосудистой адгезии являются биомаркерами, которые могут помочь выделить группу пациентов с фибрилляцией предсердий и повышенным риском тромбэмболических событий [23]. Уровень НvA1с 6,1 % и более повышает риск развития образования спонтанного эхоконтраста или тромба в левом предсердии у пациентов с неклапанной формой фибрилляции предсердий (отношение шансов — 1,7; 95 % ДИ 1,01–2,98; $p = 0,045$) [24].

В нашем исследовании было показано, что спонтанный эхоконтраст чаще встречается у пациентов более старшего возраста, курильщиков, у пациентов, страдающих хронической обструктивной болезнью легких и сердечной недостаточностью. Уровень С-реактивного белка был достоверно выше в сыворотке крови у пациентов с этим явлением [25].

Заключение

Таким образом, у пациентов с выявленным феноменом спонтанного эхоконтрастирования в полостях сердца установлена повышенная частота смерти, тромбэмболических событий, церебральных микроэмболий. В настоящее время лечебная тактика при образовании спонтанного эхоконтраста до конца не разработана. Дальнейшее изучение этого явления позволит разработать программы лечения и профилактики. Зная причины, предрасполагающие факторы и учитывая патогенетические аспекты развития сладж-синдрома в полостях сердца, следует рассматривать назначение антиагрегантов, антикоагулянтов, ингибиторов фосфодиэстеразы, статинов, лекарственных средств для лечения застойной сердечной недостаточности, противовоспалительной терапии.

Список литературы

1. Aric AA, Meine AT, Folkert J, Jos RT, Roelandt C. Spontaneous echocontrast: etiology, technology dependence and clinical implications. In: Nanda NC SchlieffR, Goldberg BB, editors. *Advances in echo imaging using contrast enhancement*. Springer, Dordrecht; 1997. p. 65-83.
DOI: https://doi.org/10.1007/978-94-011-5704-9_4
2. Ozkan M, Kaymaz C, Kirma C, Civelek A, Cenal AR, et al. Predictors of left atrial thrombus and spontaneous echo contrast in rheumatic valve disease before and after mitral valve replacement. *Am J Cardiol*. 1998 Nov;82(9):1066-1070.
DOI: [https://doi.org/10.1016/S0002-9149\(98\)00556-6](https://doi.org/10.1016/S0002-9149(98)00556-6)
3. Fatkin D, Kelly RP, Feneley MP. Relations between left atrial appendage blood flow velocity, spontaneous echocardiographic contrast and thromboembolic risk in vivo. *J Am Coll Cardiol*. 1994 Mar 15;23(4):961-969.
DOI: [https://doi.org/10.1016/0735-1097\(94\)90644-0](https://doi.org/10.1016/0735-1097(94)90644-0)
4. Lowe BS, Kusunose K, Motoki H, Varr B, Shrestha K, et al. Prognostic significance of left atrial appendage «sludge» in patients with atrial fibrillation: a new transesophageal echocardiographic thromboembolic risk factor. *J Am Soc Echocardiogr*. 2014 Nov;27(11):1176-1183.
DOI: <https://doi.org/10.1016/j.echo.2014.08.016>
5. Usuku H, Yamamoto E, Yoshimura H, et al. Utility of postural change in differentiating sludge from thrombus in the left atrial appendage: A case report. *Echocardiography*. 2018;35:573-574.
DOI: <https://doi.org/10.1111/echo.13850>
6. Kwaan HC, Sakurai S, Wang J. Rheological abnormalities and thromboembolic complications in heart disease: spontaneous echo contrast and red cell aggregation. *Semin Thromb Hemost*. 2003 Oct;29(5):529-534.
DOI: <https://doi.org/10.1055/s-2003-44559>
7. Zotz RJ, Müller M, Genth-Zotz S, Darius H. Spontaneous echo contrast caused by platelet and leukocyte aggregates? *Stroke*. 2001 May;32(5):1127-1133.
DOI: <https://doi.org/10.1161/01.str.32.5.1127>
8. Вышлов ЕВ, Баталов РЕ, Марков ВА, Попов СВ. Сравнительная эффективность ферментного препарата с тромболитическим действием при внутрисердечном тромбозе и спонтанном эхоконтрастировании у больных с фибрилляцией предсердий. *Российский кардиологический журнал*. 2015;(9):71-74.
DOI: <https://doi.org/10.15829/1560-4071-2015-9-71-74>
9. Wang F, Zhu M, Wang X, Zhang W, Su Y, et al. Predictive value of left atrial appendage lobes on left atrial thrombus or spontaneous echo contrast in patients with non-valvular atrial fibrillation. *BMC Cardiovasc Disord*. 2018 Jul 31;18(1):153.
DOI: <https://doi.org/10.1186/s12872-018-0889-y>
10. González-Torrecilla E, AGarcía-Fernández M, Pérez-David E, JavierBermejo J, Moreno M, Delcán JL. Predictors of left atrial spontaneous echo contrast and thrombi in patients with mitral stenosis and atrial fibrillation. *The American Journal of Cardiology*. 2000 Sep;86:529-534.
DOI: [https://doi.org/10.1016/S0002-9149\(00\)01007-9](https://doi.org/10.1016/S0002-9149(00)01007-9)
11. Drissi S, Sabor H, Ounsy A, Mouine N, Sabry M, et al. Predictive factors of left atrial spontaneous echo contrast in patients with rheumatic mitral valve stenosis: a retrospective study of 159 patients. *Int Arch Med*. 2014 Jun;7:32.
DOI: <https://doi.org/10.1186/1755-7682-7-32>
12. Lowe BS, Kusunose K, Motoki H, Varr B, Shrestha K, et al. Prognostic significance of left atrial appendage «sludge» in patients with atrial fibrillation: a new transesophageal echocardiographic thromboembolic risk factor. *J Am Soc Echocardiogr*. 2014 Nov;27(11):1176-1183.
DOI: <https://doi.org/10.1016/j.echo.2014.08.016>
13. Bernhardt P, Schmidt H, Hammerstingl C, Lüderitz B, Omran H. Patients with atrial fibrillation and dense spontaneous echo contrast at high risk: a prospective and serial follow-up over 12 months with transesophageal echocardiography and cerebral magnetic resonance imaging. *Journal of the American College of Cardiology*. 2005 June; 45(11):1807-1812.
DOI: <https://doi.org/10.1016/j.jacc.2004.11.071>
14. Sun P, Guo ZH, Zhang HB. CHA₂DS₂-VASc Score as a predictor for left atrial thrombus or spontaneous echo contrast in patients with nonvalvular atrial fibrillation: a meta-analysis. *BioMed Research International*. 2020 Jul;8:2020-2026.
DOI: <https://doi.org/10.1155/2020/2679539>
15. Sadanandan S, Sherrid MV. Clinical and echocardiographic characteristics of left atrial spontaneous echo contrast in sinus rhythm. *J Am Coll Cardiol*. 2000 Jun;35(7):1932-1938.
DOI: [https://doi.org/10.1016/s0735-1097\(00\)00643-4](https://doi.org/10.1016/s0735-1097(00)00643-4)
16. Ito T, Suwa M, Nakamura T, Miyazaki S, Hirota Y, Kawamura K. Influence of warfarin therapy on left atrial spontaneous echo contrast in nonvalvular atrial fibrillation. *Am J Cardiol*. 1999 Oct 1;84(7):857-859.
DOI: [https://doi.org/10.1016/s0002-9149\(99\)00451-8](https://doi.org/10.1016/s0002-9149(99)00451-8)
17. Грантковская АВ. Влияние кардиоверсии на показатели церебральной микроэмболии у больных с ФП неклапанной этиологии. *Медицинский альманах*. 2016;3:26-31. [дата обращения 2021 ноябрь 28]. Режим доступа: <https://cyberleninka.ru/article/n/vliyanie-kardioversii-na-pokazateli-tserebralnoy-mikroembolii-u-bolnyh-s-fp-neklapannoy-etologii>
18. Bakalli A, Georgievska-Ismail L, Krasniqi X, Sejdiu B, Bektishi T, Grbolar A, Sadiku S. Predictors of Spontaneous Echo Contrast in Left Heart Chambers in Patients with Dilated Cardiomyopathy: Slowing Down Might not Always Mean Enjoying Life. *J Cardiovasc Echogr*. 2020 Apr-Jun;30(2):93-99.
DOI: https://doi.org/10.4103/jcecho.jcecho_18_20
19. Unai S, Nguyen ML, Tanaka D, Gorbachuk N, Marhefka GD, et al. Clinical significance of spontaneous echo contrast on extracorporeal membrane oxygenation. *Ann Thorac Surg*. 2017 Mar;103(3):773-778.
DOI: <https://doi.org/10.1016/j.athoracsur.2016.07.019>
20. Khan IA. Transient atrial mechanical dysfunction (stunning) after cardioversion of atrial fibrillation and flutter. *Am Heart J*. 2002 Jul;144(1):11-22.
DOI: <https://doi.org/10.1067/mhj.2002.123113>
21. Kim CY, Hong SP, Choi JY. A rare cause of spontaneous echo contrast in echocardiography. *J Korean Med Sci*. 2019 Dec;34(48):308.
DOI: <https://doi.org/10.3346/jkms.2019.34.e308>
22. Chibane S, Gibeau G, Poulin F, Tessier P, Goulet M, et al. Hyperacute multi-organ thromboembolic storm in COVID-19: a case report. *J Thromb Thrombolysis*. 2021 Jan;51(1):25-28.
DOI: <https://doi.org/10.1007/s11239-020-02173-w>
23. Hammwöhner M, Ittenson A, Dierkes J, Bukowska A, Klein HU, et al. Platelet expression of CD40/CD40 ligand and its relation to inflammatory markers and adhesion molecules in patients with atrial fibrillation. *Exp Biol Med (Maywood)*. 2007 Apr;232(4):581-589.
24. Kuang RR, Liu FZ, Li YP, Lin WD, Liang HS, Chen AH. Hemoglobin A1c and risk of left atrial thrombus and spontaneous echo contrast in non-valvular atrial fibrillation patients. *Eur J Med Res*. 2017 Apr 21;22(1):15.
DOI: <https://doi.org/10.1186/s40001-017-0257-x>
25. Бакалец НФ. Феномен спонтанного эхоконтрастирования левого предсердия у пациентов с фибрилляцией предсердий. В: Актуальные проблемы медицины: сб. науч. ст. Респ. науч.-практ. конф. с междунар. участием, Гомель, 21-22 нояб. 2019;5:58-60. [дата обращения 2021 ноябрь 28]. Режим доступа: <https://elib.gsmu.by/handle/GomSMU/6877>

References

1. Aric AA, Meine AT, Folkert J, Jos RT, Roelandt C. Spontaneous echocontrast: etiology, technology dependence and clinical implications. In: Nanda N.C Schliefer, Goldberg BB, editors. *Advances in echo imaging using contrast enhancement*. Springer, Dordrecht; 1997. p. 65-83. DOI: https://doi.org/10.1007/978-94-011-5704-9_4
2. Ozkan M, Kaymaz C, Kirma C, Civelek A, Cenal AR, et al. Predictors of left atrial thrombus and spontaneous echo contrast in rheumatic valve disease before and after mitral valve replacement. *Am J Cardiol*. 1998 Nov;82(9):1066-1070. DOI: [https://doi.org/10.1016/S0002-9149\(98\)00556-6](https://doi.org/10.1016/S0002-9149(98)00556-6)
3. Fatkin D, Kelly RP, Feneley MP. Relations between left atrial appendage blood flow velocity, spontaneous echocardiographic contrast and thromboembolic risk in vivo. *J Am Coll Cardiol*. 1994 Mar 15;23(4):961-969. DOI: [https://doi.org/10.1016/0735-1097\(94\)90644-0](https://doi.org/10.1016/0735-1097(94)90644-0)
4. Lowe BS, Kusunose K, Motoki H, Varr B, Shrestha K, et al. Prognostic significance of left atrial appendage «sludge» in patients with atrial fibrillation: a new transesophageal echocardiographic thromboembolic risk factor. *J Am Soc Echocardiogr*. 2014 Nov;27(11):1176-1183. DOI: <https://doi.org/10.1016/j.echo.2014.08.016>
5. Usuku H, Yamamoto E, Yoshimura H, et al. Utility of postural change in differentiating sludge from thrombus in the left atrial appendage: A case report. *Echocardiography*. 2018;35:573-574. DOI: <https://doi.org/10.1111/echo.13850>
6. Kwaan HC, Sakurai S, Wang J. Rheological abnormalities and thromboembolic complications in heart disease: spontaneous echo contrast and red cell aggregation. *Semin Thromb Hemost*. 2003 Oct;29(5):529-534. DOI: <https://doi.org/10.1055/s-2003-44559>
7. Zotz RJ, Müller M, Genth-Zotz S, Darius H. Spontaneous echo contrast caused by platelet and leukocyte aggregates? *Stroke*. 2001 May;32(5):1127-1133. DOI: <https://doi.org/10.1161/01.str.32.5.1127>
8. Vyshlov EV, Batalov RE, Markov VA, Popov SV. Comparative efficacy of enzyme medication with thrombolytic effect in atrium thrombosis and spontaneous echo-contrast phenomenon in patients with atrial fibrillation. *Russian Journal of Cardiology*. 2015;(9):71-74. (In Russ.). DOI: <https://doi.org/10.15829/1560-4071-2015-9-71-74>
9. Wang F, Zhu M, Wang X, Zhang W, Su Y, et al. Predictive value of left atrial appendage lobes on left atrial thrombus or spontaneous echo contrast in patients with non-valvular atrial fibrillation. *BMC Cardiovasc Disord*. 2018 Jul 31;18(1):153. DOI: <https://doi.org/10.1186/s12872-018-0889-y>
10. González-Torrecilla E, AGarcía-Fernández M, Pérez-David E, JavierBermejo J, Moreno M, Delcán JL. Predictors of left atrial spontaneous echo contrast and thrombi in patients with mitral stenosis and atrial fibrillation *The American Journal of Cardiology*. 2000 Sep;86:529-534. DOI: [https://doi.org/10.1016/S0002-9149\(00\)01007-9](https://doi.org/10.1016/S0002-9149(00)01007-9)
11. Drissi S, Sabor H, Ounsy A, Mouine N, Sabry M, et al. Predictive factors of left atrial spontaneous echo contrast in patients with rheumatic mitral valve stenosis: a retrospective study of 159 patients. *Int Arch Med*. 2014 Jun;7:32. DOI: <https://doi.org/10.1186/1755-7682-7-32>
12. Lowe BS, Kusunose K, Motoki H, Varr B, Shrestha K, et al. Prognostic significance of left atrial appendage «sludge» in patients with atrial fibrillation: a new transesophageal echocardiographic thromboembolic risk factor. *J Am Soc Echocardiogr*. 2014 Nov;27(11):1176-1183. DOI: <https://doi.org/10.1016/j.echo.2014.08.016>
13. Bernhardt P, Schmidt H, Hammerstingl C, Lüderitz B, Omran H. Patients with atrial fibrillation and dense spontaneous echo contrast at high risk: a prospective and serial follow-up over 12 months with transesophageal echocardiography and cerebral magnetic resonance imaging *Journal of the American College of Cardiology* 2005 June; 45(11):1807-1812. DOI: <https://doi.org/10.1016/j.jacc.2004.11.071>
14. Sun P, Guo ZH, Zhang HB. CHA₂DS₂-VASc Score as a predictor for left atrial thrombus or spontaneous echo contrast in patients with nonvalvular atrial fibrillation: a meta-analysis. *BioMed Research International*. 2020 Jul;8:2020-2026. DOI: <https://doi.org/10.1155/2020/2679539>
15. Sadanandan S, Sherrid MV. Clinical and echocardiographic characteristics of left atrial spontaneous echo contrast in sinus rhythm. *J Am Coll Cardiol*. 2000 Jun;35(7):1932-1938. DOI: [https://doi.org/10.1016/s0735-1097\(00\)00643-4](https://doi.org/10.1016/s0735-1097(00)00643-4)
16. Ito T, Suwa M, Nakamura T, Miyazaki S, Hirota Y, Kawamura K. Influence of warfarin therapy on left atrial spontaneous echo contrast in nonvalvular atrial fibrillation. *Am J Cardiol*. 1999 Oct 1;84(7):857-9. DOI: [https://doi.org/10.1016/s0002-9149\(99\)00451-8](https://doi.org/10.1016/s0002-9149(99)00451-8)
17. Grantkovskaya AV. Influence of cardioversion on parameters of cerebral microembolia in patients with atrial fibrillation of nonvalvular etiology. Medical literary miscellany. 2016;3:26-31. [date of access 2021 November 28]. Available from: <https://cyberleninka.ru/article/n/vliyaniye-kardioversii-napokazateli-tserebralnoy-mikroembolii-u-bolnyh-s-fibrillyatsiyepredrediy-neklapannoy-etiolologii> (in Russ.).
18. Bakalli A, Georgievska-Ismail L, Krasniqi X, Sejdiu B, Bekteshi T, Grbolar A, Sadiku S. Predictors of Spontaneous Echo Contrast in Left Heart Chambers in Patients with Dilated Cardiomyopathy: Slowing Down Might not Always Mean Enjoying Life. *J Cardiovasc Echogr*. 2020 Apr-Jun;30(2):93-99. DOI: https://doi.org/10.4103/jcecho.jcecho_18_20
19. Unai S, Nguyen ML, Tanaka D, Gorbachuk N, Marhefka GD, Hirose H, Cavarocchi NC. Clinical significance of spontaneous echo contrast on extracorporeal membrane oxygenation. *Ann Thorac Surg*. 2017 Mar;103(3):773-778. DOI: <https://doi.org/10.1016/j.athoracsur.2016.07.019>
20. Khan IA. Transient atrial mechanical dysfunction (stunning) after cardioversion of atrial fibrillation and flutter *Am Heart J*. 2002 Jul;144(1):11-22. DOI: <https://doi.org/10.1067/mhj.2002.123113>
21. Kim CY, Hong SP, Choi JY. A rare cause of spontaneous echo contrast in echocardiography. *J Korean Med Sci*. 2019 Dec;34(48): 308. DOI: <https://doi.org/10.3346/jkms.2019.34.e308>
22. Chibane S, Gibeau G, Poulin F, Tessier P, Goulet M, Carrier M, Lanthier S. Hyperacute multi-organ thromboembolic storm in COVID-19: a case report. *J Thromb Thrombolysis*. 2021 Jan;51(1):25-28. DOI: <https://doi.org/10.1007/s11239-020-02173-w>
23. Hammwöhner M, Ittenson A, Dierkes J, Bukowska A, Klein HU, Lendeckel U, Goette A. Platelet expression of CD40/CD40 ligand and its relation to inflammatory markers and adhesion molecules in patients with atrial fibrillation. *Exp Biol Med (Maywood)*. 2007 Apr;232(4):581-589.
24. Kuang RR, Liu FZ, Li YP, Lin WD, Liang HS, Chen AH. Hemoglobin A1c and risk of left atrial thrombus and spontaneous echo contrast in non-valvular atrial fibrillation patients. *Eur J Med Res*. 2017 Apr 21;22(1):15. DOI: <https://doi.org/10.1186/s40001-017-0257-x>
25. Bakalets NF. Phenomenon of spontaneous echo contrast of the left atrium in patients with atrial fibrillation. V: Topical problems of medicine: collection of scientific articles. Republican scientific and practical conference with international participation, Gomel, November 21-22. 2019;5:58-60. [date of access 2021 November 28]. Available from: <https://elib.gsmu.by/handle/GomSMU/6877> (in Russ.).

Информация об авторах / Information about the authors

Бакалец Наталья Федоровна, к.м.н., доцент, заведующий кафедрой поликлинической терапии и общеврачебной практики, УО «Гомельский государственный медицинский университет», Гомель, Беларусь

ORCID: <https://orcid.org/0000-0002-6356-1177>

e-mail: natalya.bakalets@gmail.com

Паремская Елена Сергеевна, заведующий отделением ультразвуковой диагностики, ГУЗ «Гомельская центральная городская клиническая поликлиника»; главный внештатный городской специалист по ультразвуковой диагностике, Гомель, Беларусь

ORCID: <https://orcid.org/0000-0002-6259-9384>

e-mail: paremsraya.y@mail.ru

Юрковский Дмитрий Сергеевич, врач ультразвуковой диагностики, ГУЗ «Гомельская центральная городская клиническая поликлиника»; ассистент кафедры лучевой диагностики с курсом ФПКИП, УО «Гомельский государственный медицинский университет», Гомель, Беларусь

ORCID: <https://orcid.org/0000-0002-0553-6977>

e-mail: dimon-yrk@yandex.ru

Natalia F. Bakalets, PhD (Med), Associate Professor, Head of the Department of Polyclinic Therapy and General Medical Practice, Gomel State Medical University

ORCID: <https://orcid.org/0000-0002-6356-1177>

e-mail: natalya.bakalets@gmail.com

Alena S. Paremskaya, Head of the Department of Ultrasound Diagnostics, Gomel Central City Clinical Polyclinic, chief freelance city specialist in ultrasound diagnostics

ORCID: <https://orcid.org/0000-0002-6259-9384>

e-mail: paremsraya.y@mail.ru

Dmitrie S. Yurkovskiy, diagnostic medical sonographer, Gomel Central City Clinical Polyclinic, Assistant Lecturer at the Department of Radiation Diagnostics with the course of the Faculty of Advanced Training and Retraining, Gomel State Medical University

ORCID: <https://orcid.org/0000-0002-0553-6977>

e-mail: dimon-yrk@yandex.ru

Автор, ответственный за переписку / Corresponding author

Бакалец Наталья Федоровна
e-mail: natalya.bakalets@gmail.com

Natalia F. Bakalets
e-mail: natalya.bakalets@gmail.com

Поступила в редакцию / Received 12.12.2021

Поступила после рецензирования / Accepted 03.01.2022

Принята к публикации / Revised 21.06.2022