



Корреляция магнитно-резонансно- томографического измеряемого коэффициента диффузии с показателем клеточности в гистологическом материале при различных морфологических вариантах лимфом

© С. А. Хоружик¹, О. Р. Анискевич², Э. А. Жаврид¹

¹Республиканский научно-практический центр онкологии и медицинской радиологии имени Н.Н. Александрова,
г. Минск, Республика Беларусь

²Белорусский государственный медицинский университет, г. Минск, Республика Беларусь

РЕЗЮМЕ

Цель исследования: оценить корреляцию значений магнитно-резонансно-томографического (МРТ) измеряемого коэффициента диффузии (ИКД) с показателем клеточности в гистологическом материале и установить связь между клеточной структурой и прогностическими свойствами МРТ с диффузионно-взвешенным исследованием (МРТ-ДВИ) при различных морфологических вариантах лимфом.

Материалы и методы. 101 пациенту с морфологически верифицированной лимфомой (лимфома Ходжкина (ЛХ) — 52 пациента, неходжкинские лимфомы (НХЛ) — 49) выполнили МРТ-ДВИ всего тела до начала лечения и измерили ИКД в целевом поражении. Провели эксцизионную биопсию поражения из этой же анатомической зоны и определили клеточность в гистологическом материале.

Результаты. При ЛХ, агрессивных НХЛ и диффузной В-крупноклеточной лимфоме (ДВКЛ) ИКД статистически значимо выше, а клеточность ниже, чем при индолентных и из клеток мантийной зоны НХЛ. Установлена обратная корреляция значений ИКД и клеточности при агрессивных НХЛ ($\rho = -0,47$, $p = 0,005$) и ДВКЛ ($\rho = -0,48$, $p = 0,006$).

Заключение. Значения ИКД зависят от клеточной структуры лимфом. Сопоставление ИКД и клеточности различных морфологических вариантов лимфом позволяет объяснить прогностические свойства ИКД.

Ключевые слова: лимфома Ходжкина, неходжкинская лимфома, магнитно-резонансная томография, диффузионно-взвешенное исследование, измеряемый коэффициент диффузии, клеточность, прогнозирование.

Вклад авторов: Хоружик С.А.: концепция и дизайн исследования, сбор и обработка материала, статистическая обработка данных, написание текста, редактирование, ответственность за целостность всех частей статьи, работа с научной литературой; Анискевич О.Р.: сбор и обработка материала, редактирование, работа с научной литературой; Жаврид Э.А.: сбор и обработка материала, редактирование, утверждение окончательного варианта статьи.

Конфликт интересов: авторы заявляют об отсутствии конфликта интересов.

Источник финансирования: ГНТП «Новые методы оказания медицинской помощи» (задание 02.09).

Для цитирования: Хоружик СА, Анискевич ОР, Жаврид ЭА. Корреляция магнитно-резонансно-томографического измеряемого коэффициента диффузии с показателем клеточности в гистологическом материале при различных морфологических вариантах лимфом. *Проблемы здоровья и экологии.* 2021;18(2):102–112. <https://doi.org/10.51523/2708-6011.2021-18-2-15>

Correlation of the magnetic resonance imaging apparent diffusion coefficient with the count of cellularity in histological material in different morphological types of lymphomas

© Siarhei A. Kharuzhyk¹, Oleg R. Aniskevich², Edward A. Zhavrid¹

¹N.N. Alexandrov National Cancer Center, Minsk, Belarus

²Belarusian State Medical University, Minsk, Belarus

ABSTRACT

Objective: to evaluate the correlation between the values of the magnetic resonance imaging (MRI) apparent diffusion coefficient (ADC) and the count of cellularity in histological material and to establish a relationship

between the cellular structure and the prognostic properties of MRI with diffusion-weighted imaging (MRI-DWI) in various morphological types of lymphomas.

Materials and methods. 101 patients with morphologically verified lymphoma (Hodgkin lymphoma (HL) — 52 patients, non-Hodgkin lymphomas (NHL) — 49) underwent whole body MRI-DWI before treatment and ADC measurement in the target lesion. An excisional biopsy of the lesion was performed from the same anatomical area and the count of cellularity in the histological material was determined.

Results. In HL, aggressive NHL and diffuse large B-cell lymphoma (DLBCL), ADC is statistically significantly higher, and cellularity is lower than in indolent NHL and cells of the mantle zone of NHL. We have found an inverse correlation between the values of ADC and cellularity in aggressive NHL ($\rho = -0.47$, $p = 0.005$) and DLBCL ($\rho = -0.48$, $p = 0.006$).

Conclusion. ADC values depend on the cellular structure of the lymphomas. The correlation of ADC and cellularity values of various morphological types of lymphomas allows explaining the prognostic properties of ADC.

Key words: Hodgkin lymphoma, non-Hodgkin lymphoma, magnetic resonance imaging, diffusion-weighted imaging, apparent diffusion coefficient, cellularity, prediction.

Author contributions: Kharuzhyk S.A.: concept and design of the study, collection and processing of material, statistical data processing, text writing, editing, responsibility for the integrity of all parts of the article, work with scientific literature; Aniskevich O.R.: collection and processing of material, editing, work with scientific literature; Zhavrid E.A.: collection and processing of material, editing, approval of the final version of the article.

Conflict of interests: authors declare no conflict of interest.

Funding: State research program “New Methods of Medical Care” (task 02.09)

For citation: Kharuzhyk SA, Aniskevich OR, Zhavrid EA. Correlation of the magnetic resonance imaging apparent diffusion coefficient with the count of cellularity in the histological material in different morphological types of lymphomas. *Health and Ecology Issues*. 2021;18(2):102–112. (In Russ.). <https://doi.org/10.51523/2708-6011.2021-18-2-15>

Введение

Лимфомы — группа злокачественных опухолей лимфатической системы, характеризующаяся поражением лимфатических узлов (ЛУ) и экстралимфатических органов. Магнитно-резонансную томографию с диффузионно-взвешенным исследованием (МРТ-ДВИ) всего тела используют для стадирования, прогнозирования и оценки эффективности лечения лимфом [1–4]. Основными преимуществами МРТ-ДВИ перед другими методами медицинской визуализации являются высокая контрастная разрешающая способность, отсутствие ионизирующего излучения, необходимости внутривенного введения контрастных веществ и радиоактивных изотопов. Не требуется специальной подготовки пациента, кроме обычных мер безопасности при выполнении любого МРТ-исследования.

ДВИ — значимая часть практически любого современного МРТ-исследования. При ДВИ применяют специальную импульсную последовательность, которая позволяет оценить подвижность молекул воды в жидкостях и тканях визуально по интенсивности сигнала и количественно с помощью измеряемого коэффициента диффузии (ИКД). Повышение сигнала на ДВИ-изображениях с высоким

фактором диффузии и снижение сигнала на картах ИКД указывает на ограничение (снижение) МР-диффузии. Снижение МР-диффузии в злокачественных опухолях обусловлено более высокой плотностью расположения клеток, большим ядерно-цитоплазматическим отношением, особенностями тканевой структуры опухоли, что ограничивает подвижность молекул воды [5].

Значение ИКД поражений при лимфоме ниже, чем в нормальных ЛУ [6], при доброкачественной лимфаденопатии [7], саркоидозе [8, 9], плоскоклеточном раке [10]. Данные отличия связывают с более высокой клеточностью лимфом по сравнению с нормальными тканями, доброкачественными и многими злокачественными опухолями. Вместе с тем лимфомы являются неоднородной группой злокачественных опухолей, включающей лимфому Ходжкина (ЛХ) и неходжкинские лимфомы (НХЛ), а среди НХЛ выделяют более 40 морфологических вариантов, которые разделяют на агрессивные и индолентные [11]. К наиболее частым агрессивным НХЛ относят диффузную В-крупноклеточную лимфому (ДВКЛ), фолликулярную G3, некоторые Т-клеточные, к индолентным — фолликулярную G1-2, мелкоклеточную лимфоцитарную, маргинальной зоны, лимфоплазмочитарную, грибовидный микоз. Лим-

фому из клеток мантийной зоны относят к агрессивным НХЛ, но у части пациентов она имеет индолентное течение [12].

В научной литературе имеются единичные публикации, в которых представлены данные об изучении корреляции значений ИКД с показателями клеточности при некоторых морфологических вариантах НХЛ. В качестве показателя клеточности используют подсчет количества ядер на единицу площади гистологического препарата. Согласно данным одних авторов, корреляция ИКД и клеточности при НХЛ отсутствует [13], другие авторы указывают на высокую обратную корреляцию [14]. Нами не найдено публикаций по корреляции ИКД и клеточности при ЛХ и НХЛ из клеток мантийной зоны.

Ранее нами установлены прогностические свойства МРТ-ДВИ при лимфомах. Более низкий ИКД поражений до начала лечения при агрессивных НХЛ прогнозирует полную регрессию опухолей после завершения химиотерапии [3]. В то же время при ЛХ значения ИКД до начала лечения степень регрессии опухолей не прогнозируют [2]. Мы предполагаем, что анализ клеточной структуры лимфом позволит лучше понять и объяснить прогностические свойства МРТ-ДВИ с количественной оценкой ИКД.

Цель исследования

Оценить корреляцию значений магнитно-резонансно-томографического измеряемого коэффициента диффузии с показателем клеточности в гистологическом материале и установить связь между клеточной структурой и прогностическими свойствами МРТ-ДВИ при различных морфологических вариантах лимфом.

Материалы и методы

В проспективное исследование включены пациенты с морфологически верифицированной лимфомой, которые проходили обследование и лечение в Республиканском научно-практическом центре онкологии и медицинской радиологии им. Н.Н. Александрова в 2013–2019 гг. Всем пациентам до начала лечения выполнили МРТ-ДВИ всего тела. Сканирование проводили на томографе Optima 450w (Дженерал Электрик, США) с напряженностью магнитного поля 1,5 Тл с использованием встроенной катушки для тела. Уровень сканирования — от основания черепа до средней трети бедер. Получали T1-взвешенные изображения (ВИ) и

T2-ВИ с подавлением сигнала от жира (STIR) в коронарной плоскости с толщиной среза 7 мм, ДВИ-изображения с факторами диффузии $b = 0$ и 800 с/мм^2 и T2-ВИ в трансверсальной плоскости с толщиной среза 5 мм. Более подробно методика сканирования описана в наших предыдущих публикациях [1–4]. После анализа изображений всего тела рентгенолог выбирал у каждого пациента одно целевое поражение, на уровне которого проводили дополнительное ДВИ-сканирование с использованием 8-канальной поверхностной катушки для тела. В качестве целевого поражения выбирали наибольший по размеру ЛУ или экстралимфатическое поражение размером более 1 см по короткой оси, с визуально наименьшей интенсивностью сигнала на карте ИКД, не являющееся кистозным или некротическим. Для определения ИКД наносили контур целевого поражения на изображении ДВИ $b = 800 \text{ с/мм}^2$, стараясь включить всю площадь поражения на срезе, не включая границы, участки некроза и избегая артефактов. При необходимости, чтобы устранить влияние двигательных артефактов, контур корректировали на изображении ДВИ $b = 0 \text{ с/мм}^2$, после чего он автоматически переносился на карту ИКД. Записывали среднее значение ИКД в выделенной зоне интереса. Если позволял размер поражения, данную процедуру повторяли на трех срезах и вычисляли среднее значение ИКД целевого поражения.

Всем пациентам до начала лечения выполнили эксцизионную биопсию для морфологической верификации диагноза лимфомы. Для этого обычно выбирали доступный биопсии поверхностно расположенный ЛУ. В случае его отсутствия объектом биопсии могли быть ЛУ переднего средостения (выполняли видеоассистированную медиастиноскопию), брюшной полости (выполняли лапароскопию) или экстралимфатические поражения. С помощью микроскопа ZeissAxio Imager.M2 и цифровой камеры AxioCamMRc5 получали цифровые изображения микропрепарата (окраска гематоксилином-эозином, объектив $\times 20$). Для этого патоморфолог выбирал три репрезентативных поля зрения, отражающих типичную для данного препарата структуру опухолевой ткани. Изображения микропрепаратов сохраняли в формате tif. Размер изображений составлял $439 \times 329 \text{ мкм}$, размер пикселя — $0,17 \times 0,17 \text{ мкм}$. С помощью программы CellDataMiner раз-

работки кафедры системного анализа и компьютерного моделирования Белорусского государственного университета [15] проводили автоматическую сегментацию и подсчет количества ядер на полученных изображениях. Вычисляли среднее значение количества ядер на трех изображениях (показатель клеточности лимфомы).

У пациентов, у которых биопсия выполнена в той же анатомической области, в которой находилось целевое поражение при МРТ-ДВИ, определили коэффициент корреляции ИКД и клеточности в гистологическом материале.

Для проверки нормальности распределения количественных показателей (ИКД, клеточность) использовали тест Колмогорова-Смирнова. Для сравнения количественных показателей в независимых группах применяли критерий Манн — Уитни, для выявления корреляции количественных показателей — коэффициент корреляции Спирмена — ρ . Значение ρ 0,2–0,4 означало слабую корреляцию, 0,4–0,7 — умеренную, 0,7–0,9 — сильную. Количественные показатели представляли в формате среднее значение \pm стандартное отклонение. Статистическую обработку данных проводили с использованием электронных таблиц Microsoft Excel, 2007 и пакета статистических программ SPSS 20.0. Различия считали статистически значимыми при $p < 0,05$.

Результаты и обсуждение

МРТ-ДВИ всего тела до начала лечения выполнена 224 пациентам с морфологически верифицированной лимфомой. Шесть пациентов исключены из анализа: у 2 сканирование целевых поражений с использованием поверхностной катушки не проведено по техническим причинам, у 3 на ДВИ-изображениях присутствовали артефакты, у 1 не уточнен морфологический вариант НХЛ. Из остальных 218 пациентов у 109 — подвергнутое биопсии и целевое поражение находилось в разных анатомических зонах, патоморфологические препараты 8 пациентов отсутствовали в архиве — пациенты исключены из анализа. Таким образом, в исследуемую группу был включен 101 пациент. У них измерены значения ИКД целевых поражений, получены цифровые изображения микропрепаратов эксцизионной биопсии поражений из этой же анатомической зоны, определен показатель клеточности лимфомы и его корреляция с ИКД. ЛХ имела место у 52 пациентов, НХЛ 1 у 49, в том числе агрессивная НХЛ — у 34 (ДВКЛ — 32, Т-клеточная — 2), индолентная НХЛ — у 6 (из клеток маргинальной зоны — 4, мелкоклеточная лимфоцитарная и фолликулярная G1 — по 1), НХЛ из клеток мантийной зоны — у 9 пациентов. Клиническая характеристика пациентов представлена в таблице 1.

Таблица 1. Клиническая характеристика 101 пациента с лимфомой

Параметр	Вид лимфомы	
	ЛХ (n = 52)	НХЛ (n = 49)
Пол муж./жен., n	24/28	26/23
Средний возраст (интервал), лет	34,0 \pm 12,0 (19,0–67,0)	51,0 \pm 15,0 (26,0–77,0)
Морфологический вариант, n	Нодулярный склероз — 35 Смешанно-клеточная — 9 Лимфоидное преобладание — 3 Нодулярный тип лимфоидного преобладания — 3 Классическая (вариант не уточнен) — 1 Не установлен — 1	ДВКЛ — 32 Из клеток мантийной зоны — 9 Из клеток маргинальной зоны — 4 Мелкоклеточная лимфоцитарная — 1 Фолликулярная G1 — 1 Т-клеточная анапластическая крупноклеточная ALK-позитивная — 1 Периферическая Т-клеточная неспецифическая — 1
Стадия Ann Arbor, n	I — 4, II — 31, III — 6, IV — 11	I — 1, II — 18, III — 7, IV — 23

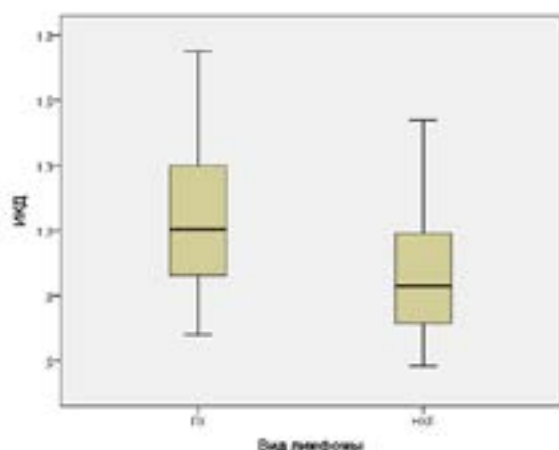
Целевые поражения локализовались в 39 пациентов, глотка, околоушная железа — следующих анатомических зонах: шея (ЛУ — по 1), грудная клетка (ЛУ подмышечные —

13, ЛУ средостения — 22, ЛУ корня легкого — 3, легкое — 2), брюшная полость (ЛУ — 6, печень, желудок — по 1), таз (ЛУ паховые — 8, ЛУ подвздошные — 3), подколенный ЛУ — 1.

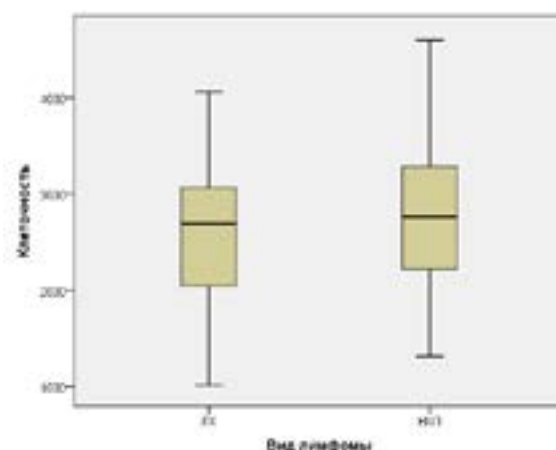
Информация о значениях ИКД и клеточности поражений представлена в таблице 2 и на рисунках 1, 2.

Таблица 2. Средние значения ИКД ($\times 10^{-3}$ мм²/с) и клеточности поражений и их корреляция при различных морфологических вариантах лимфомы у 101 пациента

Вид лимфомы	ИКД	Клеточность	Корреляция	
			ρ	p
Все лимфомы (n = 101)	0,970 ± 0,318	2696,0 ± 762,0	-0,49	0,0000
ЛХ (n = 52)	1,080 ± 0,331	2611,0 ± 722,0	-0,26	0,058
НХЛ (n = 49)	0,852 ± 0,258	2786,0 ± 800,0	-0,65	0,0000
Агрессивные НХЛ (n = 34)	0,939 ± 0,265	2402,0 ± 600,0	-0,47	0,005
ДВКЛ (n = 32)	0,943 ± 0,273	2386,0 ± 609,0	-0,48	0,006
Индолентные НХЛ (n = 6)	0,672 ± 0,083	3600,0 ± 405,0	-0,14	0,8
НХЛ из клеток мантийной зоны (n = 9)	0,648 ± 0,054	3694,0 ± 448,0	-0,34	0,4

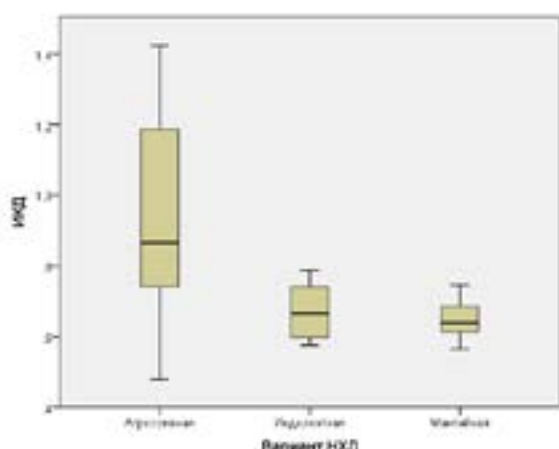


А

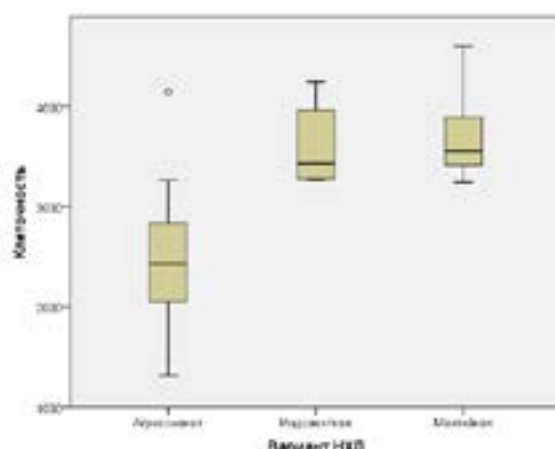


Б

Рисунок 1. Диаграммы (А) значений ИКД ($\times 10^{-3}$ мм²/с) и (Б) клеточности у 52 пациентов с ЛХ и 49 пациентов с НХЛ



А



Б

Рисунок 2. Диаграммы (А) значений ИКД ($\times 10^{-3}$ мм²/с) и (Б) клеточности при агрессивных (n = 34), индолентных (n = 6) и из клеток мантийной зоны НХЛ (n = 9)

Среднее значение ИКД поражений ($\times 10^{-3}$ мм²/с) составило $0,970 \pm 0,318$, в том числе при ЛХ — $1,080 \pm 0,331$, НХЛ — $0,852 \pm 0,258$. Значение ИКД при ЛХ выше, чем при НХЛ ($p = 0,0001$), в том числе при агрессивных НХЛ ($p = 0,08$), ДВКЛ ($p = 0,1$), индолентных НХЛ ($p = 0,0000$) и НХЛ из клеток мантийной зоны ($p = 0,0000$); при агрессивных НХЛ статистически значимо выше, чем при индолентных НХЛ ($p = 0,004$) и НХЛ из клеток мантийной зоны ($p = 0,0003$); при ДВКЛ статистически значимо выше, чем при индолентных НХЛ ($p = 0,011$) и НХЛ из клеток мантийной зоны ($p = 0,001$); при индолентных НХЛ и НХЛ из клеток мантийной зоны статистически значимо не отличается ($p = 0,77$). Среднее значение клеточности лимфомы составило $269,06 \pm 762,0$, в том числе при ЛХ — $2611,0 \pm 722$, НХЛ — $2786,0 \pm 800,0$, агрессивных НХЛ — $2402,0 \pm 600,0$, ДВКЛ — $2386,0 \pm 609,0$, индолентных НХЛ — $3600,0 \pm 405,0$, НХЛ из клеток мантийной зоны — $3694,0 \pm 448,0$. Клеточность при ЛХ и НХЛ статистически значимо не отличается ($p = 0,28$), в том числе при ЛХ и агрессивных НХЛ ($p = 0,17$), ДВКЛ

($p = 0,14$); при ЛХ статистически значимо ниже, чем при индолентных НХЛ ($p = 0,0004$) и НХЛ из клеток мантийной зоны ($p = 0,0000$). Клеточность при агрессивных НХЛ и ДВКЛ статистически значимо ниже, чем при индолентных НХЛ ($p = 0,0000$) и НХЛ из клеток мантийной зоны ($p = 0,0000$); при индолентных НХЛ и НХЛ из клеток мантийной зоны статистически значимо не отличается ($p = 0,69$).

При ЛХ получена обратная слабая корреляция значений ИКД и клеточности с пограничным значением статистической значимости — $\rho = -0,26$ ($p = 0,058$) (таблица 2, рисунок 3). При НХЛ получена обратная умеренная статистически значимая корреляция значений ИКД и клеточности — $\rho = -0,65$ ($p = 0,0000$), в том числе при агрессивных НХЛ — $\rho = -0,47$ ($p = 0,005$) и ДВКЛ — $\rho = -0,48$ ($p = 0,006$). ИКД и клеточность при индолентных ($\rho = -0,14$, $p = 0,8$) и из клеток мантийной зоны НХЛ ($\rho = -0,34$, $p = 0,4$) не коррелировали, в том числе при совместном анализе этих двух групп НХЛ ($\rho = -0,24$, $p = 0,4$).

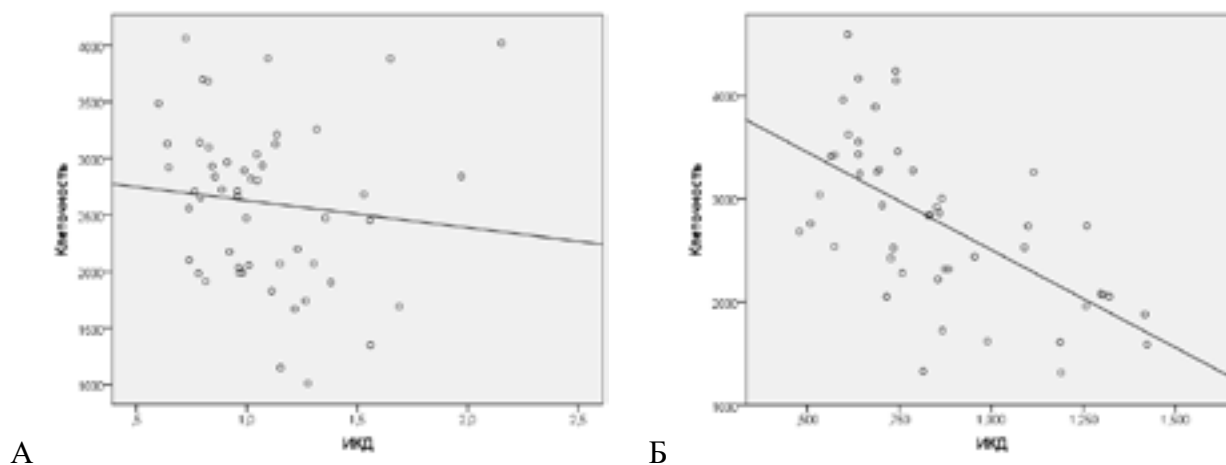


Рисунок 3. Диаграммы рассеяния значений ИКД ($\times 10^{-3}$ мм²/с) и клеточности у (А) 52 пациентов с ЛХ и (Б) 49 пациентов с НХЛ

Характерные примеры изображений МРТ-ДВИ и микропрепаратов опухолевых поражений у пациентов с ЛХ и индолентной НХЛ показаны на рисунках 4 и 5. У пациента с ЛХ клеточность опухоли относительно низкая

(1743), что соответствует высокому значению ИКД ($1,267 \times 10^{-3}$ мм²/с). У пациента с НХЛ из клеток маргинальной зоны клеточность напротив высокая (4243,0), что соответствует низкому значению ИКД ($0,740 \times 10^{-3}$ мм²/с).

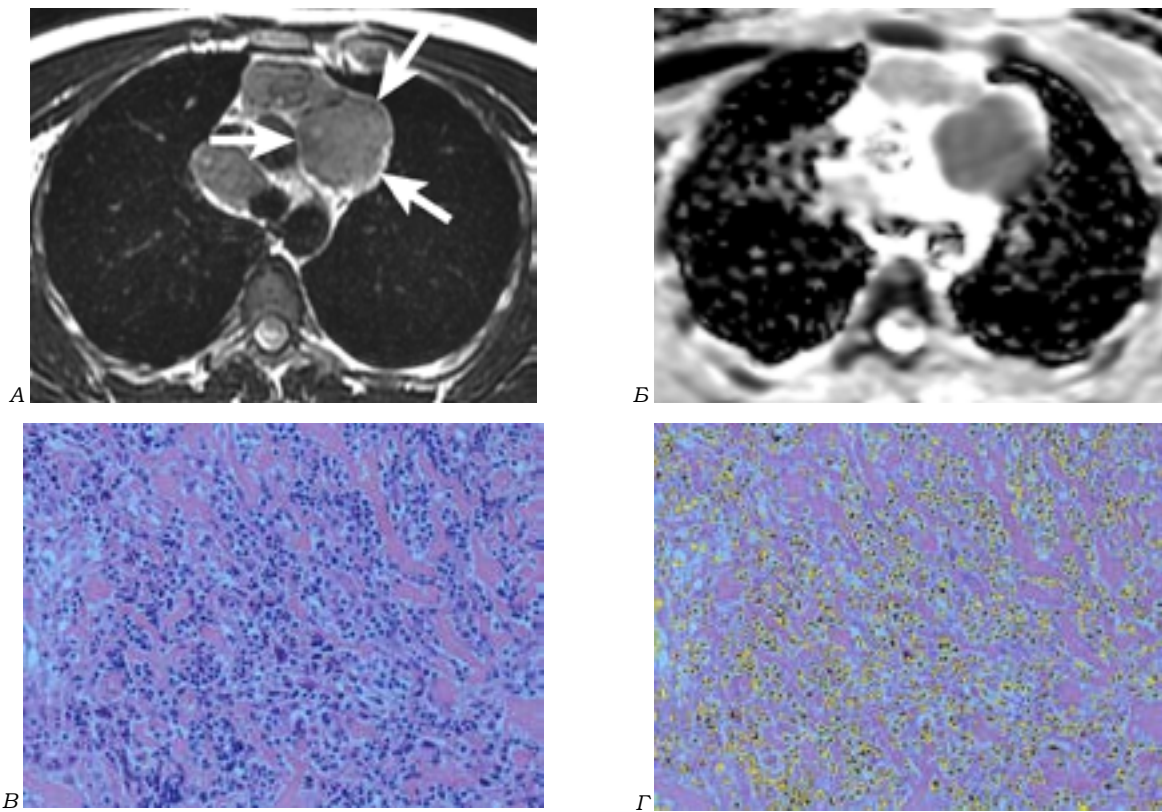


Рисунок 4. Пациент 23 лет с ЛХ. (А) T2-ВИ. Целевое поражение — ЛУ переднего средостения (стрелки). (Б) Карта ИКД. Значение ИКД составило $1,267 \times 10^{-3} \text{ мм}^2/\text{с}$. (В) Цифровое изображение микропрепарата, окраска гематоксилином-эозином, объектив $\times 20$. (Г) Сегментированное изображение микропрепарата. Показатель клеточности составил 1743

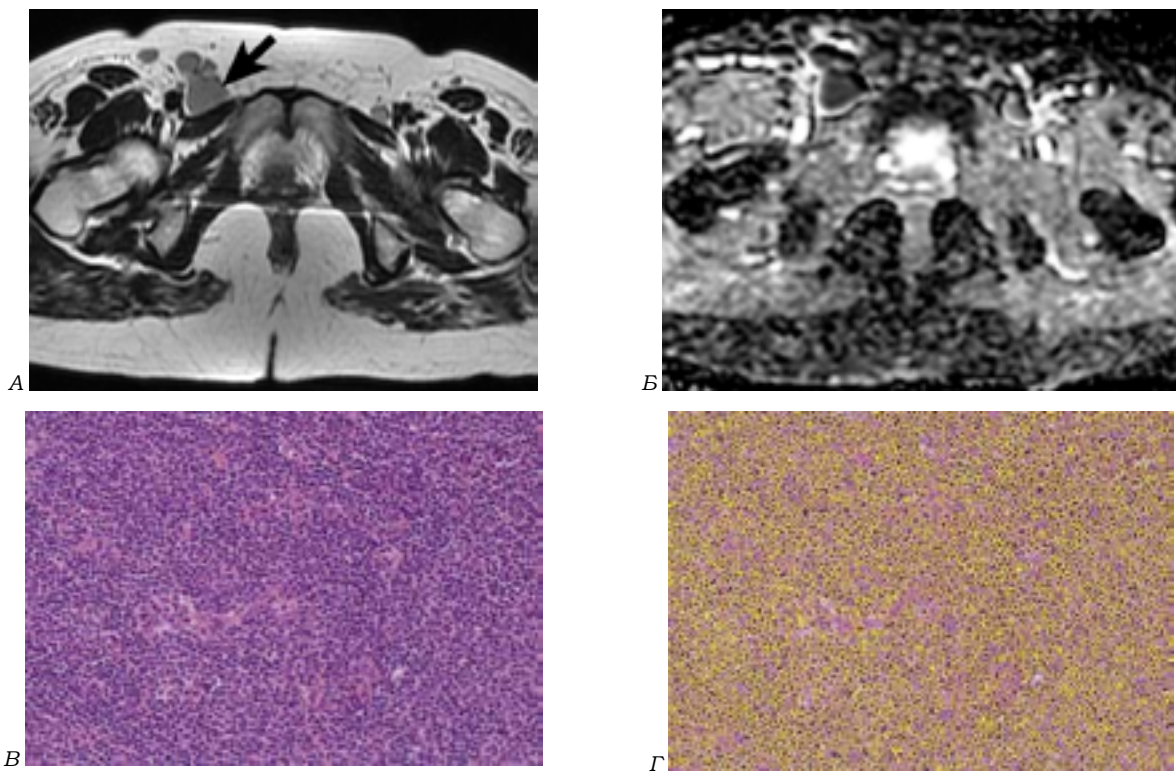


Рисунок 5. Пациент 50 лет с НХЛ из клеток маргинальной зоны. (А) T2-ВИ. Целевое поражение — паховый ЛУ (стрелка). (Б) Карта ИКД. Значение ИКД составило $0,740 \times 10^{-3} \text{ мм}^2/\text{с}$. (В) Цифровое изображение микропрепарата, окраска гематоксилином-эозином, объектив $\times 20$. (Г) Сегментированное изображение микропрепарата. Показатель клеточности составил 4243

В ряде публикаций описаны исследования значений ИКД при различных морфологических вариантах лимфом и их связь с показателями клеточности в гистологическом материале. При этом получены противоречивые результаты. Nishiofuku H. [et al.] на небольшой группе пациентов с НХЛ (ДВКЛ — 7 человек, низко злокачественная фолликулярная лимфома — 8) определили, что клеточность при фолликулярной лимфоме в 1,5 раза выше, чем при ДВКЛ [16]. Wu X. et al. обследовали 21 пациента с ДВКЛ и 11 с низко злокачественной фолликулярной лимфомой и получили аналогичные данные: количество клеток в поле зрения (увеличение $\times 20$) при ДВКЛ составило $2991,0 \pm 351,0$, при низко злокачественной фолликулярной лимфоме — $4412,0 \pm 767,0$ ($p < 0,001$) [17]. Данные значения близки к полученным нами (таблица 2). Вместе с тем авторы не выявили корреляции значений ИКД и клеточности при анализе ДВКЛ и фолликулярной лимфом вместе и по отдельности. Это можно объяснить тем, что измерение ИКД и биопсию поражений выполняли в разных анатомических зонах, и авторы сами отмечают это как недостаток исследования. Аналогичные результаты эти же авторы приводят в своей публикации, включив в исследование больше пациентов с ДВКЛ — 30 человек и такое же количество пациентов с фолликулярной лимфомой [13].

Meurer H.J. et al. определили ИКД при лимфоме мышц и изучили корреляцию ИКД с клеточностью этих же поражений. В исследование включены 8 пациентов с различными лимфомами: ДВКЛ — 3, лимфома из клеток маргинальной зоны — 2, лимфоцитарная лимфома, Т-клеточная НХЛ, ЛХ — по 1. Получена обратная статистически значимая корреляция ($\rho = -0,76$, $p = 0,03$) [14]. Данная публикация является, по нашим данным, единственной, в которой ИКД и клеточность лимфомы определяли в поражениях той же анатомической зоны. Мы придерживались такого же принципа и на большей группе пациентов (101 человек) подтвердили наличие обратной статистически значимой корреляции ($\rho = -0,49$, $p = 0,0000$). Ранее нами показано, что значения ИКД нормальных ЛУ [18], как и поражений при лимфоме [19], отличаются в зависимости от их анатомического расположения. Этим можно объяснить отсутствие корреляции ИКД и клеточности лимфомы в работах Wu X. et al. [13, 17], которые измеряли ИКД и оценивали клеточность поражений не всегда из той же анатомической зоны.

При анализе опубликованных работ видно, что количество включенных в исследования пациентов относительно невелико, корреляцию ИКД с показателем клеточности при ЛХ и НХЛ из клеток мантийной зоны не изучали. В наше исследование включено наибольшее количество пациентов — 52 с ЛХ и 49 с НХЛ. Согласно полученным нами данным, при ЛХ и агрессивных НХЛ, в том числе ДВКЛ, ИКД поражений статистически значимо выше, а клеточность ниже, чем при индолентных и из клеток мантийной зоны НХЛ. ИКД при индолентных и из клеток мантийной зоны НХЛ, а также их клеточность не отличаются. Установлена статистически значимая обратная корреляция ИКД и клеточности при агрессивных НХЛ ($\rho = -0,47$, $p = 0,005$), в том числе ДВКЛ ($\rho = -0,48$, $p = 0,006$). ИКД и клеточность при индолентных и из клеток мантийной зоны НХЛ не коррелируют.

В опубликованных литературных источниках установлена обратная зависимость значений ИКД и агрессивности различных видов рака, включая рак предстательной железы, мочевого пузыря, прямой кишки, шейки матки [20]. У пациентов с ДВКЛ уровень лактатдегидрогеназы в крови — маркера опухолевой нагрузки и агрессивности НХЛ — имел обратную корреляцию со значениями ИКД ($\rho = -0,48$, $p < 0,05$) [21]. ИКД у пациентов с лимфомой имел обратную корреляцию со значением маркера пролиферации Ki-67 ($\rho = -0,29$, $p = 0,01$) [22]. В нашем предыдущем исследовании более низкое значение ИКД до начала лечения у пациентов с агрессивными НХЛ, в том числе ДВКЛ, прогнозировало полную регрессию опухолей после завершения химиотерапии, но при этом более высокую частоту рецидива [3]. В текущем исследовании нами показано, что ИКД при ДВКЛ имеет статистически значимую обратную корреляцию с количеством клеток в гистологическом материале. Поскольку ДВКЛ характеризуется наличием крупных ядер в опухолевых клетках, это является дополнительным фактором, ограничивающим диффузию молекул воды. При этом количество неопластических клеток при ДВКЛ составляет 85–99 % клеточной популяции [23]. С учетом сказанного, более низкое значение ИКД при ДВКЛ соответствует большему количеству опухолевых клеток и является показателем большей агрессивности опухоли, что означает ее более высокую химиочувствительность (большую частоту

полной регрессии), но и большую вероятность рецидива заболевания.

У пациентов с ЛХ нами получены более высокие значения ИКД и более низкий показатель клеточности, чем при НХЛ, особенно индолентных и из клеток мантийной зоны. Корреляция ИКД и клеточности при ЛХ статистически незначима ($\rho = -0,26$, $p = 0,058$). В нашем предыдущем исследовании значение ИКД до начала лечения у пациентов с ЛХ не прогнозировало степень регрессии опухолей после завершения химиотерапии и частоту рецидива [2]. Возможно, отличие прогностических свойств ИКД при ЛХ и ДВКЛ связано с разной структурой опухолевой ткани: при ЛХ количество неопластических клеток обычно составляет < 1 % клеточной популяции, в то время как при ДВКЛ — 85–99 % [23]. Как результат, частота полной регрессии (по критерию размеров поражений) после завершения ХТ при НХЛ составила 45 %, а при ЛХ — только 26 % [2, 3]. Поскольку значение ИКД зависит от общего количества клеток в опухоли, а не только неопластических, ИКД при ЛХ не показал связи со степенью уменьшения опухолей, которая определяется в первую очередь гибелью химиочувствительных неопластических клеток.

Необходимо отметить, что для определения показателя клеточности лимфомы мы проводили подсчет количества ядер в поле зрения. Для ЛХ характерны многоядерные клетки. Следовательно, наш показатель клеточности не в полной мере отражает количество клеток при ЛХ. Однако доля многоядерных клеток при ЛХ невелика. Кроме этого ядра сами по себе являются существенным фактором ограничения МР-диффузии.

Наиболее низкие значения ИКД и высокая клеточность в нашем исследовании установлены у пациентов с индолентными и из клеток мантийной зоны НХЛ. Полученные данные соответствуют мелко-средне-клеточ-

ной гиперцеллюлярной структуре этих НХЛ [11]. ИКД и клеточность при индолентных и из клеток мантийной зоны НХЛ не коррелируют. Возможно, это связано с меньшей вариабельностью значений ИКД и клеточности при данных морфологических вариантах НХЛ — стандартное отклонение значений ИКД и клеточности было наименьшим среди всех лимфом (таблица 2).

Заключение

Проведено исследование по корреляции магнитно-резонансно-томографического измеряемого коэффициента диффузии и клеточной структуры опухолевых поражений у 52 пациентов с ЛХ и 49 пациентов с НХЛ. Единичные исследования по данной теме проводились в меньших группах пациентов. Определены значения ИКД и клеточности поражений при ЛХ, агрессивных НХЛ, ДВКЛ, индолентных НХЛ и НХЛ из клеток мантийной зоны. При ЛХ, агрессивных НХЛ и ДВКЛ измеряемый коэффициент диффузии статистически значимо выше, а клеточность ниже, чем при индолентных и из клеток мантийной зоны НХЛ. Установлена обратная умеренная статистически значимая корреляция ИКД и клеточности при агрессивных НХЛ ($\rho = -0,47$, $p = 0,005$) и ДВКЛ ($\rho = -0,48$, $p = 0,006$). Таким образом, значения ИКД определяются клеточной структурой различных морфологических вариантов лимфом.

Структура опухолевой ткани у пациентов с ЛХ и ДВКЛ значительно отличается: в первом случае количество неопластических клеток не превышает 1 % клеточной популяции, во втором — составляет 85–99 %. Сопоставление значений ИКД и клеточности различных морфологических вариантов лимфом позволяет объяснить прогностические свойства МРТ-ДВИ с количественным определением значений ИКД.

Список литературы

1. Хоружик СА, Жаврид ЭА, Дзюбан АВ и др. Диффузионно-взвешенная магнитно-резонансная томография всего тела и позитронная эмиссионная томография, комбинированная с компьютерной томографией, при стадировании лимфом. *Вестник рентгенологии и радиологии*. 2019;(6):321–334. <https://doi.org/10.20862/0042-4676-2019-100-6-321-334>
2. Хоружик СА, Жаврид ЭА. Проспективное исследование прогностической эффективности диффузионно-взвешенной магнитно-резонансной томографии при лимфоме Ходжкина. *Онкологический журнал*. 2020;14(2-3):52–67.

3. Хоружик СА, Жаврид ЭА. Проспективное исследование прогностической эффективности диффузионно-взвешенной магнитно-резонансной томографии при неходжкинских лимфомах. *Евразийский онкологический журнал*. 2020;8(3):220–238.
4. Хоружик СА, Жаврид ЭА, Дзюбан АВ и др. Сравнение диагностической эффективности магнитно-резонансной томографии с диффузионно-взвешенным исследованием всего тела и позитронной эмиссионной томографии/компьютерной томографии при определении степени регрессии лимфомы после завершения химиотерапии: Минская шкала и шкала Довиль. *Лучевая диагностика и терапия*. 2020;11(1):78–92. <https://doi.org/10.22328/2079-5343-2020-11-1-78-92>

5. Padhani AR, Liu G, Koh DM, et al. Diffusion-weighted magnetic resonance imaging as a cancer biomarker: consensus and recommendations. *Neoplasia*. 2009 Feb;11(2):102–125. <https://doi.org/10.1593/neo.81328>
6. Kwee TC, Ludwig I, Uiterwaal CS, et al. ADC measurements in the evaluation of lymph nodes in patients with non-Hodgkin lymphoma: feasibility study. *MAGMA*. 2011;24(1):1–8. <https://doi.org/10.1007/s10334-010-0226-7>
7. Abdel Razek AA, Elkammery S, Elmorsy AS, et al. Characterization of mediastinal lymphadenopathy with diffusion-weighted imaging. *Magn Reson Imaging*. 2011;29(2):167–172. <https://doi.org/10.1016/j.mri.2010.08.002>
8. Gümüştaş S, Inan N, Akansel G, et al. Differentiation of lymphoma versus sarcoidosis in the setting of mediastinal-hilar lymphadenopathy: assessment with diffusion-weighted MR imaging. *Sarcoidosis Vasc Diffuse Lung Dis*. 2013;30(1):52–59.
9. Сударкина АВ, Дергилев АП, Козлов ВВ и др. Дифференциальная диагностика медиастинальной лимфаденопатии при лимфоме и саркоидозе с помощью диффузионно-взвешенной магнитно-резонансной томографии. *Лучевая диагностика и терапия*. 2020;11(3):56–62. <https://doi.org/10.22328/2079-5343-2020-11-3-56-62>
10. Sumi M, Ichikawa Y, Nakamura T. Diagnostic ability of apparent diffusion coefficients for lymphomas and carcinomas in the pharynx. *Eur Radiol*. 2007;17(10):2631–2637. <https://doi.org/10.1007/s00330-007-0588-z>
11. Swerdlow SH, Campo E, Harris NL, Jaffe ES, Pileri SA, Stein H, Thiele J (Eds). *WHO Classification of Tumours of Haematopoietic and Lymphoid Tissues*. Revised 4th edition. IARC: Lyon, 2017.
12. Shah BD, Martin P, Sotomayor EM. Mantle cell lymphoma: a clinically heterogeneous disease in need of tailored approaches. *Cancer Control*. 2012;19(3):227–235. <https://doi.org/10.1177/107327481201900307>
13. Wu X, Sikiö M, Pertovaara H, et al. Differentiation of Diffuse Large B-cell Lymphoma From Follicular Lymphoma Using Texture Analysis on Conventional MR Images at 3.0 Tesla. *Acad Radiol*. 2016;23(6):696–703. <https://doi.org/10.1016/j.acra.2016.01.012>
14. Meyer HJ, Pazaitis N, Surov A. ADC histogram analysis of muscle lymphoma-correlation with histopathology in a rare entity. *Br J Radiol*. 2018;91(1090):20180291. <https://doi.org/10.1259/bjr.20180291>
15. Лисица ЕВ, Яцков НН, Апанасович ВВ, Апанасович ТВ. Алгоритм автоматической сегментации границ ядер раковых клеток на трехканальных люминисцентных изображениях. *Журнал прикладной спектроскопии*. 2015;82(4):598–607.
16. Nishiofuku H, Matsushima S, Inaba Y, et al. Cellular density evaluation for malignant lymphoma using equivalent cross-relaxation rate imaging - initial experience. *Korean J Radiol*. 2010;11(3):327–332. <https://doi.org/10.3348/kjr.2010.11.3.327>
17. Wu X, Pertovaara H, Dastidar P, et al. ADC measurements in diffuse large B-cell lymphoma and follicular lymphoma: a DWI and cellularity study. *Eur J Radiol*. 2013;82(4):e158–64. <https://doi.org/10.1016/j.ejrad.2012.11.021>
18. Хоружик СА. Диффузионно-взвешенная магнитно-резонансная томография нормальных лимфатических узлов. *Евразийский онкологический журнал*. 2020;8(1):30–39.
19. Хоружик СА, Сачивко НВ, Жаврид ЭА. Влияние ряда клинических и технических факторов на значение измеряемого коэффициента диффузии при лимфоме до начала лечения. В: *Актуальные проблемы диагностики и лечения злокачественных новообразований: материалы Республиканской научно-практической конференции, посвящен. 40-летию кафедры онкологии БГМУ*. Минск: БГМУ; 2014. с. 104–106.
20. Bollineni VR, Kramer G, Liu Y, et al. A literature review of the association between diffusion-weighted MRI derived apparent diffusion coefficient and tumour aggressiveness in pelvic cancer. *Cancer Treat Rev*. 2015;41(6):496–502. <https://doi.org/10.1016/j.ctrv.2015.03.010>
21. Wu X, Pertovaara H, Korkola P, et al. Correlations between functional imaging markers derived from PET/CT and diffusion-weighted MRI in diffuse large B-cell lymphoma and follicular lymphoma. *PLoS One*. 2014;9(1):e84999. <https://doi.org/10.1371/journal.pone.0084999>
22. Sun M, Cheng J, Zhang Y, et al. Application of DWIBS in malignant lymphoma: correlation between ADC values and Ki-67 index. *Eur Radiol*. 2018;28(4):1701–1708. <https://doi.org/10.1007/s00330-017-5135-y>
23. Gallamini A, Fiore F, Sorasio R, Meignan M. Interim positron emission tomography scan in Hodgkin lymphoma: definitions, interpretation rules, and clinical validation. *Leuk Lymphoma*. 2009;50(11):1761–1764. <https://doi.org/10.3109/10428190903308072>

References

1. Kharuzhyk SA, Zhavrid EA, Dziuban AV, et al. Whole body diffusion-weighted magnetic resonance imaging and positron emission tomography/computed tomography for staging of lymphomas. *Vestnik Rentgenologii i Radiologii*. 2019;(6):321–334. (in Russ.). <https://doi.org/10.20862/0042-4676-2019-100-6-321-334>
2. Kharuzhyk SA, Zhavrid EA. Prospective study of prognostic effectiveness of diffusion-weighted magnetic resonance imaging in Hodgkin lymphoma. *Oncological Journal*. 2020;14(2-3):52–67. (in Russ.)
3. Kharuzhyk SA, Zhavrid EA. Prospective study of prognostic effectiveness of diffusion-weighted magnetic resonance imaging in non-Hodgkin lymphomas. *Eurasian Oncological Journal*. 2020;8(3):220–338. (in Russ.)
4. Kharuzhyk SA, Zhavrid EA, Dziuban AV, et al. Comparison of the diagnostic effectiveness of whole body magnetic resonance imaging with diffusion weighted imaging and positron emission tomography/computed tomography in determining tumor response in lymphoma after the end of chemotherapy: Minsk scale and Deauville scale. *Diagnostic Radiology and Radiotherapy*. 2020;11(1):78–92. (in Russ.). <https://doi.org/10.22328/2079-5343-2020-11-1-78-92>
5. Padhani AR, Liu G, Koh DM, et al. Diffusion-weighted magnetic resonance imaging as a cancer biomarker: consensus and recommendations. *Neoplasia*. 2009 Feb;11(2):102–125. <https://doi.org/10.1593/neo.81328>
6. Kwee TC, Ludwig I, Uiterwaal CS, et al. ADC measurements in the evaluation of lymph nodes in patients with non-Hodgkin lymphoma: feasibility study. *MAGMA*. 2011;24(1):1–8. <https://doi.org/10.1007/s10334-010-0226-7>
7. Abdel Razek AA, Elkammery S, Elmorsy AS, et al. Characterization of mediastinal lymphadenopathy with diffusion-weighted imaging. *Magn Reson Imaging*. 2011;29(2):167–172. <https://doi.org/10.1016/j.mri.2010.08.002>

8. Gümüştaş S, Inan N, Akansel G, et al. Differentiation of lymphoma versus sarcoidosis in the setting of mediastinal-hilar lymphadenopathy: assessment with diffusion-weighted MR imaging. *Sarcoidosis Vasc Diffuse Lung Dis.* 2013;30(1):52–59.
9. Sudarkina AV, Dergilev AP, Kozlov VV, et al. Differential diagnosis of mediastinal lymphadenopathy in lymphoma and sarcoidosis using diffusion-weighted magnetic resonance imaging. *Diagnostic Radiology and Radiotherapy.* 2020;11(3):56–62. (in Russ.). <https://doi.org/10.22328/2079-5343-2020-11-3-56-62>
10. Sumi M, Ichikawa Y, Nakamura T. Diagnostic ability of apparent diffusion coefficients for lymphomas and carcinomas in the pharynx. *Eur Radiol.* 2007;17(10):2631–2637. <https://doi.org/10.1007/s00330-007-0588-z>
11. Swerdlow SH, Campo E, Harris NL, Jaffe ES, Pileri SA, Stein H, Thiele J (Eds). *WHO Classification of Tumours of Haematopoietic and Lymphoid Tissues.* Revised 4th edition. IARC: Lyon, 2017.
12. Shah BD, Martin P, Sotomayor EM. Mantle cell lymphoma: a clinically heterogeneous disease in need of tailored approaches. *Cancer Control.* 2012;19(3):227–235. <https://doi.org/10.1177/107327481201900307>
13. Wu X, Sikiö M, Pertovaara H, et al. Differentiation of Diffuse Large B-cell Lymphoma From Follicular Lymphoma Using Texture Analysis on Conventional MR Images at 3.0 Tesla. *Acad Radiol.* 2016;23(6):696–703. <https://doi.org/10.1016/j.acra.2016.01.012>
14. Meyer HJ, Pazaitis N, Surov A. ADC histogram analysis of muscle lymphoma-correlation with histopathology in a rare entity. *Br J Radiol.* 2018;91(1090):20180291. <https://doi.org/10.1259/bjr.20180291>
15. Lisitsa YV, Yatskou MM, Apanasovich VV, Apanasovich TV. An automatic algorithm for the nuclei border segmentation of cancer cells in three-channel fluorescent images. *Journal of Applied Spectroscopy.* 2015;82(4):598–607. (in Russ.)
16. Nishiofuku H, Matsushima S, Inaba Y, et al. Cellular density evaluation for malignant lymphoma using equivalent cross-relaxation rate imaging - initial experience. *Korean J Radiol.* 2010;11(3):327–332. <https://doi.org/10.3348/kjr.2010.11.3.327>
17. Wu X, Pertovaara H, Dastidar P, et al. ADC measurements in diffuse large B-cell lymphoma and follicular lymphoma: a DWI and cellularity study. *Eur J Radiol.* 2013;82(4):e158–64. <https://doi.org/10.1016/j.ejrad.2012.11.021>
18. Kharuzhyk SA. Diffusion-weighted magnetic resonance imaging of normal lymph nodes. *Eurasian Oncological Journal.* 2020;8(1):30–39. (in Russ.)
19. Khoruzhik SA, Sachivko NV, Zhavrid EA. Vliyanie ryada klinicheskikh i tekhnicheskikh faktorov na znachenie izmeryaemogo koeffitsienta diffuzii pri limfome do nachala lecheniya. V: *Aktual'nye problemy diagnostiki i lecheniya zlokachestvennykh novoobrazovaniy: materialy Respublikanskoy nauchno-prakticheskoy konferentsii, posvyashchen. 40-letiyu kafedry onkologii BGMU Minsk: BGMU; 2014. p. 104–106. (in Russ.)*
20. Bollineni VR, Kramer G, Liu Y, et al. A literature review of the association between diffusion-weighted MRI derived apparent diffusion coefficient and tumour aggressiveness in pelvic cancer. *Cancer Treat Rev.* 2015;41(6):496–502. <https://doi.org/10.1016/j.ctrv.2015.03.010>
21. Wu X, Pertovaara H, Korkola P, et al. Correlations between functional imaging markers derived from PET/CT and diffusion-weighted MRI in diffuse large B-cell lymphoma and follicular lymphoma. *PLoS One.* 2014;9(1):e84999. <https://doi.org/10.1371/journal.pone.0084999>
22. Sun M, Cheng J, Zhang Y, et al. Application of DWIBS in malignant lymphoma: correlation between ADC values and Ki-67 index. *Eur Radiol.* 2018;28(4):1701–1708. <https://doi.org/10.1007/s00330-017-5135-y>
23. Gallamini A, Fiore F, Sorasio R, Meignan M. Interim positron emission tomography scan in Hodgkin lymphoma: definitions, interpretation rules, and clinical validation. *Leuk Lymphoma.* 2009;50(11):1761–1764. <https://doi.org/10.3109/10428190903308072>

Информация об авторах / Information About the Authors

Хоружик Сергей Анатольевич, к.м.н., доцент, врач МРТ рентгеновского отделения, ГУ «Республиканский научно-практический центр онкологии и медицинской радиологии имени Н.Н. Александрова»; ORCID: <https://orcid.org/0000-0002-0010-8324>; e-mail: skharuzhyk@nld.by

Анискевич Олег Русланович, ассистент кафедры патологической анатомии, УО «Белорусский государственный медицинский университет»; ORCID: <https://orcid.org/0000-0003-1454-5012>; e-mail: aniskevich@gmail.com

Жаврид Эдвард Антонович, д.м.н., профессор, главный научный сотрудник лаборатории фотодинамической терапии и гипертермии с группой химиотерапии, ГУ «Республиканский научно-практический центр онкологии и медицинской радиологии имени Н.Н. Александрова»; ORCID: <https://orcid.org/0000-0003-2194-4820>; e-mail: e.zhavrid@gmail.com

Siarhei A. Kharuzhyk, PhD (Med), Associate Professor, radiologist at the Department of Radiology, N.N. Alexandrov National Cancer Center; ORCID: <https://orcid.org/0000-0002-0010-8324>; e-mail: skharuzhyk@nld.by

Oleg R. Aniskevich, Assistant Lecturer at the Department of Pathological Anatomy, Belarusian State Medical University; ORCID: <https://orcid.org/0000-0003-1454-5012>; e-mail: aniskevich@gmail.com

Edward A. Zhavrid, DMedSc, Professor, Chief researcher at the Laboratory of Photodynamic Therapy and Hyperthermia with a Group of Chemotherapy, N.N. Alexandrov National Cancer Center; ORCID: <https://orcid.org/0000-0003-2194-4820>; e-mail: e.zhavrid@gmail.com

Автор, ответственный за переписку / Corresponding author

Хоружик Сергей Анатольевич
e-mail: skharuzhyk@nld.by

Siarhei A. Kharuzhyk
e-mail: skharuzhyk@nld.by

Received / Поступила в редакцию 24.03.2021
Revised / Поступила после рецензирования 18.05.2021
Accepted / Принята к публикации 16.06.2021