

## Биомеханические свойства, патогенетические механизмы и пути инфицирования тканых сосудистых протезов в ангиохирургии

© Е. Ю. Дорощко, А. А. Лызи́ков

УО «Гомельский государственный медицинский университет», г. Гомель, Республика Беларусь

### РЕЗЮМЕ

Проведен обзор научных публикаций, посвященных проблеме использования в сосудистой хирургии тканых материалов. Изложены достоинства и недостатки применяемых кондуитов. Детально описаны биомеханические свойства тканых сосудистых протезов. Функционирование трансплантата зависит от степени его соответствия механическому и биологическому свойствам артерии. Описана распространенность инфицирования сосудистых кондуитов, а также изложены патогенетические механизмы, возможные пути возникновения и присоединения инфекций с описанием возможного инфекционного агента. Изложены пути и методы улучшения функциональных характеристик существующих тканых сосудистых протезов.

**Ключевые слова:** тканый сосудистый протез, биомеханические характеристики, инфицирование протезов, нагноение.

**Вклад авторов:** Дорощко Е.Ю., Лызи́ков А.А.: концепция и дизайн исследования, сбор материала, статистическая обработка данных, редактирование, обсуждение данных, обзор публикаций по теме статьи, проверка критически важного содержания, утверждение рукописи для публикации.

**Конфликт интересов:** авторы заявляют об отсутствии конфликта интересов.

**Источники финансирования:** работа выполнялась в рамках финансируемой из средств Гомельского областного исполнительного комитета темы НИР «Разработать метод местного лечения трофических язв сосудистой этиологии с использованием биodeградируемых материалов», № госрегистрации 20192872 от 30.10.2019 г.

### ДЛЯ ЦИТИРОВАНИЯ:

Дорощко ЕЮ, Лызи́ков АА. Биомеханические свойства, патогенетические механизмы и пути инфицирования тканых сосудистых протезов в ангиохирургии. *Проблемы здоровья и экологии*. 2020;4:79–86.

## Biomechanical properties, pathogenetic mechanisms and pathways of infection of tissue-engineered vascular conduits in angiosurgery

© Yauheni Y. Doroshko, Aleksey A. Lyzиков

Gomel State Medical University, Gomel, Republic of Belarus

### ABSTRACT

We have reviewed scientific publications dealing with the problem of the use of tissue-engineered materials in vascular surgery. The review presents the pros and cons of applicable conduits, describes in detail the biomechanical properties of tissue-engineered vascular conduits. However, the functioning of conduits depends on their ability to mimic the mechanical and biological behavior of the artery. The article describes the transmission of infection to vascular conduits, as well as presents the pathogenetic mechanisms, possible pathways of infections and their concomitance with the description of possible infectious agents, analyzes the ways and methods to improve the functional characteristics of existing tissue-engineered vascular conduits.

**Key words:** tissue-engineered vascular conduits, biomechanical characteristics, infection of conduits, suppuration.

**Author contributions:** Doroshko Y.Y., Lyzиков A.A.: research concept and design, collecting material, statistical data processing, editing, discussing data, reviewing publications on the topic of the article, checking critical content, approving the manuscript for publication.

**Financing:** The work was carried out in accordance with the research plan of Gomel State Medical University and within the framework of the research topic: «To develop a method of local treatment of trophic ulcers of vascular etiology using biodegradable materials», funded from the funds of the Gomel regional Executive Committee, State Registration No.20192872, dated 30.10.2019.

**Conflict of interests:** authors declare no conflict of interest.

### FOR CITATION:

Doroshko YY, Lyzиков AA. Biomechanical properties, pathogenetic mechanisms and pathways of infection of tissue-engineered vascular conduits in angiosurgery. *Health and ecology Issues*. 2020;4:79–86. (in Russ.)

## **Введение**

Лечение пациентов с облитерирующими заболеваниями артерий является одним из наиболее актуальных разделов сосудистой хирургии. У 75–90 % пациентов основной причиной развития облитерирующих заболеваний артерий нижних конечностей является атеросклеротическое поражение сосудистого русла. Основную роль в лечении окклюзионного поражения сосудистого русла занимает хирургическая реваскуляризация. Первопроходцем в области сосудистого протезирования является T. Gluck, который впервые выполнил экспериментальную трансплантацию венозного кондукта в сонную артерию собаки в 1898 году [1].

Собственные неизменные артерии считаются лучшими ангиозаменителями. Однако их применение ограничено из-за отсутствия в организме человека артерий, которые можно использовать без значимых нарушений кровоснабжения тканей и органов. Только внутренняя грудная и лучевая артерии нашли применение в лечении ишемической болезни сердца [2]. Использование аутологичной большой подкожной вены остается и на сегодняшний день стандартом в реконструктивных сосудистых операциях. Однако у 30 % пациентов вена не может быть использована по причине ее анатомической непригодности: недостаточной длины, варикозном расширении, а у ряда пациентов вена бывает использована в качестве шунта при ранее проведенных хирургических вмешательствах [1, 2]. Сосудистые биологические протезы используются в сосудистой хирургии, но широкое клиническое применение трансплантатов из трупных тканей человека и из сосудов животных ограничено рядом недостатков биопротезов: склонностью к образованию аневризм, остаточной иммуногенностью, а также более высоким риском инфицирования по сравнению с аутовеной.

Современным трендом протезирования сосудов является разработка и исследование биоразлагаемых протезов сосудов. Однако, несмотря на очевидные преимущества, их использование в практической медицине сильно ограничено, поскольку механическая прочность протезов сосудов является принципиальной характеристикой, а ее чрезмерное уменьшение совершенно недопустимо с точки зрения сохранения жизни и здоровья пациента [2].

В результате усовершенствования материалов и способов изготовления протезов кровеносных сосудов в настоящее время

широко представлены синтетические протезы. Синтетические протезы — это стабильные полимеры, не деградирующие в биологических средах, поэтому изготовленные из них протезы не могут замещаться нативной тканью и после установки сохраняются в организме человека в течение всего времени эксплуатации [3]. Наиболее часто используемыми оказались нетекстильные протезы из политетрафторэтилена и текстильные тканые и вязаные протезы из полиуретана (дакрон) и полиэтилентерефталата (фторлон-лавсановые) с покрытием на основе желатина, антикоагулянтных и антибактериальных веществ [1, 2]. По данным разных исследований, первичная проходимость синтетических протезов в период до 30 дней после операции колеблется от 89 до 99,7 % [3]. Однако длительное функционирование таких протезов нельзя признать идеальным. Тромбоз и инфицирование искусственных сосудистых протезов и их анастомозов приводит к повторной ишемии нижней конечности и ставит под угрозу ее дальнейшую жизнеспособность и эффективность лечения [2]. Тромбозы протезов в послеоперационном периоде происходят с частотой от 6 до 42 %, а частота случаев инфицирования находится в пределах от 1,5 до 6 % и за последние 30–35 лет не имеет тенденции к существенному снижению [4].

## **Цель исследования**

Провести обзор специальной литературы с целью выявить проблемы биомеханических свойств конструкции, проанализировать патогенетические механизмы и пути инфицирования тканых сосудистых протезов.

## **Материал и методы**

Изучены научные публикации белорусских и зарубежных авторов по данной проблеме. Путем анализа полученных в результате исследований данных о биомеханических свойствах конструкции, патогенетических механизмах и путях инфицирования были выявлены особенности использования тканых сосудистых протезов в ангиохирургии.

## **Результаты и обсуждение**

### **Биомеханические свойства конструкции тканого сосудистого протеза**

Текстильные сосудистые протезы в настоящее время изготавливаются с ис-

пользованием стандартных методов, таких как ткачество, плетение, вязание, электропрядение. Для производства тканых протезов используется ткацкий ста-

нок. Путем сплетения двух комплектов нитей под углом 90° создаются протезы различных видов: полотняный, саржевый, атласный (рисунок 1).

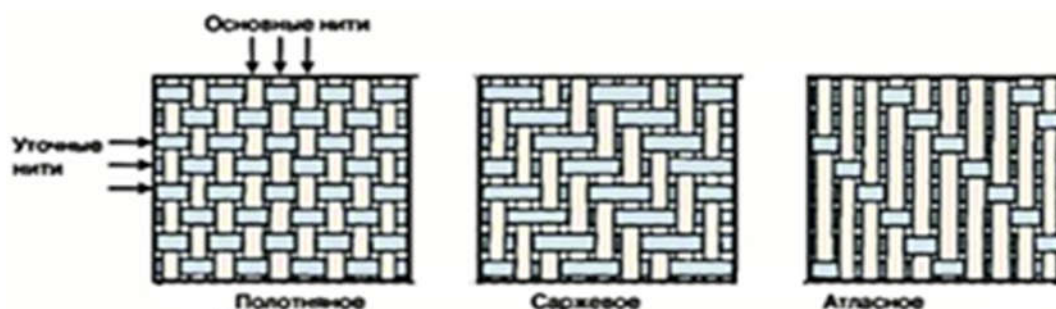


Рисунок 1 — Виды переплетений тканых сосудистых протезов

С момента внедрения тканого протеза в 1950-х годах основная его конструкция остается неизменной, представляя собой один слой волокон. Основными важными характеристиками при внедрении сосудистых протезов тогда считались: гладкая поверхность, легкость манипуляции, водонепроницаемость, отсутствие реакционной способности, прочность и биосовместимость. Не учитывалась биомеханическая оптимизация конструкции протеза. Никакого сходства конструкции с артерией нет. Волокно протеза соответствует коллагену у артерии, и при этом ни один компонент протеза не выполняет функцию эластина. У протеза прямое расположение нитей, а у артерии коллагеновые волокна расположены спиралевидно. Прямолинейное расположение обеих нитей в протезе приводит к низкой осевой упругости и радиальному COMPLAINT. Желаемая осевая эластичность (упругость) достигается за счет гофрирования протеза, что помогает дополнительно удерживать трубчатую форму во время сгибания. Артерия имеет способность к расширению, а протез — нет. Это приводит к критическому растяжению тканого протеза в области анастомоза, а постоянное растяжение может привести к его несостоятельности. Попыткой решить проблему пла-

стичности была концепция на основе имитации коллагена и эластина с помощью эластичных и гофрированных нитей. В линейных тканых конструкциях этот метод позволил достигнуть пластичности уровня каротидной артерии. Еще одно исследование показало преимущество двухкомпонентного протеза из спандекса и дакрона. Исследование на животных показало хорошую эластичность и отсутствие дилатации через 3 года после имплантации [4].

В 2011 году Y.Chen и X. Ding разработали новый тип конструкции с точки зрения дизайна: двухслойный тканый протез (рисунок 2). Внутренний слой состоит из политриметилентерефталата (нити пониженной упругости), а наружный - из полиэстера (нити повышенной упругости), который имеет гофрированную форму и плотно соединен с внутренним слоем. Такой тип конструкции позволяет имитировать многослойность артерии. Сильное деформирующее напряжение гасится путем взаимодействия внутреннего слоя с наружным, тем самым увеличивая модуль эластичности протеза. У конструкции есть отрицательная сторона, связанная со снижением гибкости при сгибании из-за гофрированности протеза [4, 8].

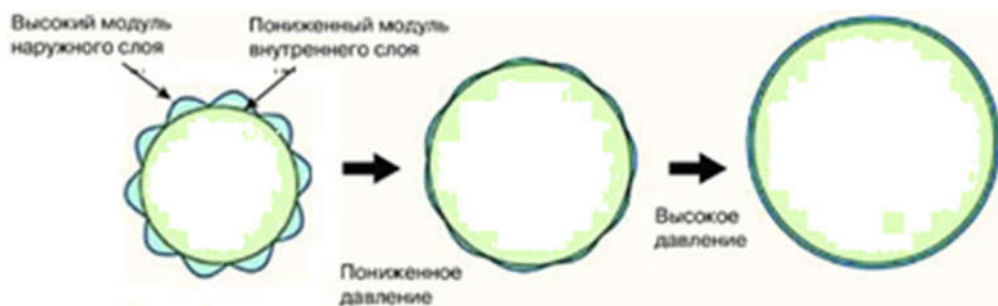


Рисунок 2 — Двухслойный тканый протез Y. Chen и X. Ding

Таким образом, несмотря на усовершенствование конструкции тканого протеза, полностью приблизить его к биомеханическим свойствам нативной артерии в настоящее время не представляется возможным.

#### Патогенетические механизмы инфицирования тканого сосудистого протеза

Наиболее грозным осложнением в ангиохирургии является инфицирование синтетического сосудистого протеза, которое нельзя не учитывать и при использовании тканых сосудистых протезов [4, 5, 6]. Наиболее употребляемым для определения гнойных осложнений после имплантации искусственных материалов по мнению некоторых авторов [9, 11] является термин «парапротезная инфекция», под которым понимается патологическое состояние, обусловленное персистенцией микроорганизмов на поверхности ксеноматериала и проявляющееся реакцией острого или хронического воспаления окружающих тканей. Различают два типа протезных инфекций: ранняя, возникающая в течение 4 месяцев, и поздняя, возникающая более чем через 4 месяца после операции [7].

Патогенез развития инфекции сосудистого протеза разносторонний. Протез после имплантации является приманкой для нейтрофилов, которая отвлекает их от адекватного ответа на присутствие бактерий в микроокружении. Преждевременно активируясь, нейтрофилы быстро теряют способность к продукции активных форм кислорода (супероксида) и становятся бессильными против бактерий. При этом выделяемые субстанции способствуют дисфункции новых нейтрофилов, попадающих в микроокружение [7].

С другой стороны — это влияние самой бактерии. Наиболее часто инфицирование происходит грампозитивными видами *Staphylococcus epidermidis* и *aureus*, а также грамотрицательными микроорганизмами вида *P. aeruginosa*, *E. coli*, *P. vulgaris*. Патогенез инфекции заключается в образовании многослойной биопленки на поверхности протеза, которая называется слизью и продукцией протеолитических ферментов. Формирование биопленки начинается с обратимого прикрепления к поверхности протеза. Чаще всего микроорганизмы существуют в виде свободно плавающих масс или единичных (например, планктонных) колоний. Однако в нормальных условиях большинство микроорганизмов стремятся прикрепиться к поверхности с помощью полисахаридных адгезинов, входящих в состав капсулы. Мутантные бактерии, которые не

вырабатывают адгезины, теряют клеточный контакт и не образуют биопленки. Далее происходит перманентное прилипание к поверхности. По мере размножения бактерий они более прочно прилипают к поверхности, дифференцируются, обмениваются генами, что обеспечивает их выживаемость. Следующий этап, собственно, формирование слизистого защитного матрикса и биопленки. Устойчиво присоединившись, бактерии начинают образовывать экзополисахаридный окружающий матрикс, известный как внеклеточное полимерное вещество. Это предохранительный матрикс или «слизь». Мелкие колонии бактерий затем образуют первоначальную биопленку. Состав матричной слизи варьирует в соответствии с тем, какие именно микроорганизмы в нем присутствуют, но в основном в него входят полисахариды, белки, гликолипиды и бактериальная ДНК [11]. Этот слизистый трехмерный биополимер неоднороден в разных слоях и у различных видов бактерий не одинаков по физическим свойствам и химическому составу. Экзополисахариды матрикса представлены гомо- и гетерополисахаридами. В состав экзополисахаридов входят уроновые кислоты (главным образом, глюкуроновая) и аминсахара. Разнообразные протеины и ферменты способствуют более прочному прилипанию биопленок к раневому ложу. Полностью сформированные (зрелые) биопленки постоянно теряют планктонные бактерии, микроколонии и фрагменты, которые могут рассеиваться и прилипнуть к другим частям раневого ложа или к поверхностям других ран, образуя новые колонии биопленок [11].

Бактериальная адгезия является основным моментом в колонизации поверхности сосудистого протеза. Неспецифическая адгезия происходит за счет способности микроорганизмов фиксироваться к поверхностям за счет гидрофобных, гидрофильных взаимодействий и электростатических сил. Бактериальная поверхность заряжена отрицательно, причем у грамположительных микроорганизмов это обусловлено наличием в клеточной стенке тейхоевых и липотейхоевых кислот, а у грамотрицательных — присутствием кислых липополисахаридов и белков. Неспецифическое прикрепление микроорганизмов в большей степени обратимо. Специфическая адгезия осуществляется после молекулярных взаимодействий между адгезинами микроорганизмов и рецепторами клеток хозяина [14].

Механизмы продукции активации протеаз бактерий являются многоуровневыми. Наиболее полный набор факторов патогенности встречается у штаммов золотистого стафилококка. Штаммы других видов стафилококков могут иметь лишь некоторые факторы патогенности. Механизмы адгезии и адгезины стафилококка отличаются от механизмов адгезии и адгезинов других микроорганизмов. Так, основным адгезином золотистого стафилококка является хлопьеобразующий фактор — фибриноген, связывающий белок, локализованный на поверхности бактериальной клетки. Он состоит из двух субъединиц: ClfA и ClfB. ClfA является активатором связывания фибриногена и фибрина с бактериальной клеткой. ClfB может связываться с эпителиальными клетками и кератиноцитами, способствует прикреплению к коже и развитию инфекции [15]. Коллагеновый адгезин (CNA) золотистого стафилококка может взаимодействовать с фактором Виллебранда и играет важную роль в образовании инфекционного тромба [16]. У золотистого стафилококка это FnBPA и FnBPB белки, которые играют важную роль в процессе колонизации и могут многократно прикрепляться к фибронектину посредством тандемных бета-застежек-молний. Еще один адгезин золотистого стафилококка белкового происхождения, который связывается с фибронектином, — Ehb. У эпидермального стафилококка имеется полисахаридный интрацеллюлярный адгезин/гемагглютинин (PIA/HA), который участвует в образовании биопленки на биоматериалах [15].

Способностью к адгезии *E. coli* обязана фимбриям (гликопротеидным ворсинкам). У *E. coli* оба типа фимбрий (I типа и P) запускают воспалительный ответ, который включает продукцию цитокинов и воспалительную реакцию [17]. Вирулентность протей, как и кишечной палочки, проявляется в его способности прилипнуть к клеткам и противодействовать опсонизации и фагоцитозу и давать эндотоксический эффект. Способностью к адгезии *Proteus vulgaris* обязан фимбриям. Подвижные H-формы протей — основные морфологические формы, способные прикрепляться к клеткам и поверхностям, что обусловлено интенсивным образованием протеаз и гемолизина [14, 18]. К факторам адгезии *P. aeruginosa* относят фимбрии и экстрацеллюлярную слизь, которая усиливает адгезивные свойства мукоидных штаммов синегнойной палочки. Даже если у бактерий на поверхности нет фимбрий (что под-

тверждается электронной микроскопией), они не теряют способности к прилипанию [19]. Вероятно, у синегнойной палочки существуют и другие механизмы адгезии, независимые от образования фимбрий.

В эксперименте экстракт тейхоевых кислот клеточной стенки стафилококка частично ингибирует прикрепление бактерий, что дает основание отнести тейхоевые кислоты к субстанциям, выполняющим адгезивную функцию [20]. Сахароза и соли серебра препятствуют образованию золотистым стафилококком биопленки. Липотейхоевая кислота тормозит адгезию золотистого стафилококка к клеткам эндотелия. Адгезия штаммов *Staphylococcus epidermidis* к различным покрытиям, содержащим титан-окси-нитриды, осуществляется через адсорбированную пленку фибриногена. Эффективным методом ингибирования адгезии *Staphylococcus aureus* к полилактидам, силикону и титану показало альбуминовое покрытие [15].

#### Пути инфицирования тканых сосудистых протезов

Сосудистые протезы являются инородными телами, которые могут быть инфицированы либо первично во время имплантации, либо вторично — гематогенным, лимфогенным или контактным путем. Ведущим путем первичного инфицирования протезов является интраоперационное обсеменение во время имплантации [7]. Нарушение жестких правил асептики приводит к попаданию микроорганизмов в рану с рук хирургов, в результате нарушения стерильности протеза или инструмента [7, 10]. Источниками инфекции могут служить кожа, лимфатические узлы, патологически измененная артериальная стенка [10]. Со стороны кожи риск возрастает при поверхностном расположении конструкции. Воспаленные лимфатические узлы и сосуды повышают риск инфицирования протеза, особенно бедренные доступы, при наличии инфекции или гангрены нижней конечности. Источником заражения может быть кишечная флора при нарушении целостности кишечника или при симультанном проведении операции на желудочно-кишечном тракте [7].

Вторичное инфицирование протеза происходит на фоне таких послеоперационных осложнений, как поверхностное нагноение раны, краевой некроз кожи, парапротезная гематома, скопление серозной жидкости или лимфорей [10]. Нагноение послеоперационных ран обусловлено ослаблением адаптационных возможностей ор-

ганизма, снижением регенерационной способности тканей и их устойчивости к инфекции, наличием хронических трофических расстройств у значительной части пациентов в связи с длительным анамнезом заболевания. Частота таких осложнений варьирует от 4 до 21 %, а после операции у больных с IV стадией артериальной недостаточности количество гнойно-септических осложнений колеблется от 56,9 до 64,7 % и не зависит от общесистемной антибиотикопрофилактики. Частота инфекционных осложнений достигает 85 % у больных с хронической критической ишемией нижних конечностей, почти у 20 % больных с глубоким нагноением ран развивается аррозивное кровотечение [10]. Такая частота развития инфекции частично связана и с самим присутствием инородного тела. В эксперименте на крысах доказано, что для образования абсцесса в области шелковой лигатуры достаточно  $10^2$  микробных тел *Staphylococcus aureus*, тогда как для формирования абсцесса без инородных тел необходимо уже  $10^6$  микробных тел [13].

Инфекция может развиваться также из-за гематогенной имплантации бактерий на поверхность протеза. В эксперименте на крысах проверено, что однократное внутривенное введение  $10^7$  микроорганизмов *Staphylococcus aureus* перед шунтированием инфраренального отдела аорты сопровождается 100 % инфицированием искусственного протеза. Однако в пористых тканых протезах образуется тонкий слой фибрина, постепенно замещаемый зрелым коллагеном, прорастающим с наружной поверхности. Преимуществом подобного «приживления» искусственных протезов является повышенная резистентность к поздней гематогенной инфекции и улучшенная переносимость низкоскоростного кровотока [12].

Структура материала различно восприимчива к инфекции. Высокоструктурированные ткани с грубой поверхностью, например из Dacron, являются более уязвимыми, чем гладкие материалы, например политетрафторэтилен. Так, частота бактеремии при нагноении вокруг протезов Gore-Техсоставила 18,8 %, а при наличии плетеных протезов (Север, Bard) — 29,2 % [7, 10].

В основе профилактики нагноения сосудистых протезов лежит бережное отношение к тканям, тщательный гемостаз, уменьшение времени операции, дренирование раны, применение бактериорезистентных пластических материалов при реконструктивных операциях [10].

Основные исследования направлены на улучшение свойств тканых сосудистых протезов с целью защиты от инфекции. Например, обработка их поверхности растворами таких белков, как коллаген, желатин с последующей химической фиксацией белкового слоя обработкой формальдегидом или глутаральдегидом, импрегнирование серебром, введение в покрытие трансплантата гепарина и замачивание в растворе антибиотиков [2]. Неплохие результаты модифицирования текстильного материала показывает биодеградируемое герметизирующее покрытие на основе желатина с антимикробными и тромборезистентными свойствами. За период наблюдения от 2 месяцев до 16 лет у 1,9 % пациентов тромбоз наступил в ближайшем послеоперационном периоде, у 4,1 % — в отдаленном периоде. Поверхностное нагноение послеоперационной раны наблюдалось в 4,3 % случаев, глубокое нагноение — в 1,4 % случаев [4].

### Заключение

В статье проанализированы особенности биомеханики конструкции тканого сосудистого протеза. С точки зрения механики протез представляет собой ригидный кондуит, не способный полностью воспроизвести механические свойства артерии. Однако попытки усовершенствования ткацких конструкций, использование новых структурных компонентов протеза с целью полного соответствия свойствам артерии показывают, что биомеханические свойства могут быть улучшены. В будущем, возможно, для изготовления тканых сосудистых протезов потребуются применять комбинированные материалы, чтобы полностью реализовать их клинический потенциал. На сегодняшний день различия между механическими свойствами протеза и артерии сказываются в отдаленном периоде и могут привести к осложнениям.

Важной проблемой является инфицирование тканых сосудистых протезов. Современные тканые сосудистые протезы используют биологические покрытия для улучшения роста тканей, соответствия анатомии в месте имплантации и защиты от инфекции. Модифицирование текстильного материала такими покрытиями обосновано путями и патогенетическими механизмами развития инфекции и дает неплохие результаты, поэтому разработка и внедрение в клиническую практику новых покрытий остается актуальной задачей.

## ЛИТЕРАТУРА

- Ивченко АО, Шведов АН, Ивченко ОА. Сосудистые протезы, используемые при реконструктивных операциях на магистральных артериях нижних конечностей. *Бюллетень Сибирской Медицины*. 2017;16(1):132-39. doi: 10.20538/1682-0363-2017-1-132-139
- Попова ИВ. Экспериментальное изучение сосудистого протеза, изготовленного методом электроспиннинга: дисс. канд. мед. наук / Новосибирск; 2016. 113 с.
- Бокерия ЛА, Темрезов МБ, Коваленко ВИ. Хирургическое лечение больных с атеротромботическим поражением артерий нижних конечностей – выбор трансплантата при бедренно-подколенном шунтировании. *Анналы Хирургии*. 2010;2:5-8.
- Бокерия ЛА, Абдулгасанов РА, Иванов АВ, Аракелян ВС. Текстильные сосудистые протезы в ангиохирургии. *Анналы Хирургии*. 2019;24(3):165-74. doi: 10.24022/1560-9502-2019-24-3-165-174
- Лычиков АА, Печенкин АА, Бонцевич ДН. Гнойно-септические осложнения применения тканых искусственных протезов при реконструкциях аорто-подвздошного сегмента у больных с критической ишемией нижних конечностей. *Новости Хирургии*. 2007;15(3):97-101.
- Абдулгасанов РА. Инфекция сосудистых протезов. *Комплексные Проблемы Сердечно-Сосудистых Заболеваний*. 2016;1:12-7. <https://doi.org/10.17802/2306-1278-2016-1-12-17>
- Лычиков АА. Инфекционные осложнения при имплантации сосудистых протезов. *Проблемы Здоровья и Экологии*. 2011;4:75-9.
- Chen Y, Ding X, Li Y, King MW, Gao J, Zhao X. A bilayer prototype woven vascular prosthesis with improved radial compliance. *J. Text. Inst.* 2011;103(1):106-11. doi: 10.1080/00405000.2011.552956
- Yeager R, McConell D, Sasaki T. et all. Aortic and peripheral prosthetic graft infection: Differential management and causes of mortality. *Amer. J. Surg.* 1985;150:36-43. doi: 10.1016/0002-9610(85)90007-8
- Саркисян АС. Инфекция сосудистых протезов. *Вестник Хирургии Армении*. 2011;1:23-9.
- Афиногенова АГ, Даровская ЕН. Микробные биопленки ран: состояние вопроса. *Травматология и Ортопедия России*. 2011;3(61):119-25.
- Лычиков АА. Применение искусственных протезов в реконструкциях сосудов. *Новости Хирургии*. 2010;18(4):135-45.
- Merritt K, Hitchins VM, Nepale AR. Tissue colonization from implantable biomaterials with low numbers of bacteria. *J Biomed Mater Res.* 1999;3(44):261-65.
- Лагун АВ, Жаворонок СВ. Бактериальные биопленки и их роль в развитии инфекций мочевыводящих путей. *Медицинский Журнал*. 2013;4:21-7.
- Зубарева ИВ, Беренштейн ТФ, Федянин СД. Об адгезии грамположительных кокков. *Вестник ВГМУ*. 2010;9(1):1-15.
- Mascari LM, Ross JM. Quantification of staphylococcal-collagen binding interactions in whole blood by use of a confocal microscopy shear-adhesion assay. *J. Infect Dis.* 2003;188(1):98-107. doi: 10.1086/375826
- Tenke P. Update on biofilm infections in the urinary tract. *World Journal of Urology*. 2012;30:51-7. doi: 10.1007/s00345-011-0689-9
- Сулейманов СИ. Роль инфекционного фактора в патогенезе уролitiaза. *Клиническая и Лабораторная Диагностика*. 2010;7:18-23. doi: 10.17816/uroved6421-27
- Мороз АФ, Анциферова НГ, Баскакова НВ. Синегнойная инфекция. Москва, РФ: Медицина; 1988. 256 с.
- Karlov AV. Adhesion of Staphylococcus aureus to implants with different physicochemical characteristics. *Bull Exp. Biol. Med.* 2002;277(3):134. doi: 10.1023/A:1021567804286

## REFERENCES

- Ivchenko AO, Shvedov AN, Ivchenko OA. Vascular prostheses used in reconstructive operations on the main arteries of the lower extremities. *Bulletin of Siberian Medicine*. 2017;16 (1):132-9. doi: 10.20538/1682-0363-2017-1-132-139 (in Russ.)
- Popova IV. Experimental study of a vascular prosthesis made by electrospinning: diss. edging. honey. Sciences / Novosibirsk; 2016. 113 p. (in Russ.)
- Bokeria LA, Temrezov MB, Kovalenko VI. Surgical treatment of patients with atherotrombotic damage to the arteries of the lower extremities - the choice of a graft for femoral-popliteal bypass. *Annals of Surgery*. 2010;2:5-8. (in Russ.)
- Bokeria LA, Abdulgasanov RA, Ivanov AV, Arakelyan VS. Textile vascular prostheses in angiography. *Annals of Surgery*. 2019;24 (3):165-74. doi: 10.24022/1560-9502-2019-24-3-165-174 (in Russ.)
- Lyzikov AA, Pechenkin AA, Bontsevich DN. Gnoioseptic complications of the use of woven artificial prostheses in the reconstruction of the aorto-iliac segment in patients with critical ischemia of the lower extremities. *Surgery News*. 2007;15(3):97-101 (in Russ.)
- Abdulgasanov RA. Infection of vascular prostheses. Complex problems of cardiovascular diseases. 2016;1:12-7. doi: 10.17802/2306-1278-2016-1-12-17. (in Russ.)
- Lyzikov AA. Infectious complications during implantation of vascular prostheses. = *Problemy Zdorov'ya i Ekologii* = *Problems of Health and Ecology*. 2011;4:75-9. (in Russ.)
- Chen Y, Ding X, Li Y, King MW, Gao J, Zhao X. A bilayer prototype woven vascular prosthesis with improved radial compliance. *J Text Inst.* 2011;103(1):106-11. doi: 10.1080/00405000.2011.552956
- Yeager R, McConell D, Sasaki T. et all. Aortic and peripheral prosthetic graft infection: Differential management and causes of mortality. *Amer. J. Surg.* 1985;150:36-43. doi: 10.1016/0002-9610(85)90007-8
- Sarkisyan AS. Infection of vascular prostheses. *Journal of Surgery of Armenia*. 2011;1:23-9. (in Russ.)
- Afinogenova AG., Darovskaya EN. Microbial biofilms of wounds: the state of the question. *Traumatology and Orthopedics of Russia*. 2011;3(61):119-25. (in Russ.)
- Lyzikov AA. The use of artificial prostheses in vascular reconstructions. *Surgery News*. 2010;18 (4):135-45. (in Russ.)
- Merritt K, Hitchins VM, Nepale AR. Tissue colonization from implantable biomaterials with low numbers of bacteria. *J Biomed Mater Res.* 1999;3(44):261-65.
- Lagoon LV. Zhavoronok SV. Bacterial biofilms and their role in the development of urinary tract infections. *Medical Journal*. 2013;4:21-7. (in Russ.)
- Zubareva IV, Berenstein TF, Fedyanin SD. On the adhesion of gram-positive cocas. *VSMU Bulletin*. 2010;9(1):1-15. (in Russ.)
- Mascari LM, Ross JM. Quantification of staphylococcal-collagen binding interactions in whole blood by use of a confocal microscopy shear-adhesion assay. *J. Infect Dis.* 2003;188(1):98-107. doi: 10.1086/375826

17. Tenke P. Update on biofilm infections in the urinary tract. *World Journal of Urology*. 2012;30:51-57. doi:10.1007/s00345-011-0689-9
18. Suleymanov SI. The role of the infectious factor in the pathogenesis of urolithiasis. *Clinical and Laboratory Diagnostics*. 2010;7:18-23. (in Russ.) doi: 10.17816/uroved6421-27
19. Frost AF, Antsiferova NG, Baskakova NV. Synegnoia infection. Moskva, RF: Medicine, 1988. 256 p. (in Russ.)
20. Karlov AV. Adhesion of Staphylococcus aureus to implants with different physicochemical characteristics. *Bull Exp. Biol. Med.* 2002;277 (3):134. doi: 10.1023/A:1021567804286

Поступила 27.10.2020

Received 27.10.2020

Принята в печать 22.12.2020

Accepted 22.12.2020

#### Сведения об авторах:

*Дорошко Евгений Юрьевич* — ассистент кафедры хирургических болезней № 1 с курсом сердечно-сосудистой хирургии, УО «Гомельский государственный медицинский университет», г. Гомель, Республика Беларусь; e-mail: ronaldy93@mail.ru; <https://orcid.org/0000-0001-5395-5044>.

*Лызилов Алексей Анатольевич* — д.м.н., профессор, заведующий кафедрой хирургических болезней № 1 с курсом сердечно-сосудистой хирургии, УО «Гомельский государственный медицинский университет», г. Гомель, Республика Беларусь; e-mail: lyzikov@mail.ru; <https://orcid.org/0000-0003-0639-121X>.

#### Автор, ответственный за переписку:

*Дорошко Евгений Юрьевич* — e-mail: ronaldy93@mail.ru

#### Information about authors:

*Yauheni Y. Doroshko* — Assistant Lecturer at the Department of Surgical Diseases No.1 with the course of Cardiovascular Surgery, EI «Gomel State Medical University», Gomel, Republic of Belarus; e-mail: ronaldy93@mail.ru; <https://orcid.org/0000-0001-5395-5044>.

*Alexei A. Lyzikov* — Doctor of Medical Science, Professor, Head of the Department of Surgical Diseases No.1 with the course of Cardiovascular Surgery, EI «Gomel State Medical University», Gomel, Republic of Belarus; e-mail: lyzikov@mail.ru; <http://orcid.org/0000-0003-0639-121X>.

#### Corresponding author:

*Yauheni Y. Doroshko* — e-mail: ronaldy93@mail.ru