

УДК 616:36-004-02-073.48

## УЛЬТРАЗВУКОВАЯ ЭЛАСТОГРАФИЯ ДЛЯ НЕИНВАЗИВНОЙ ОЦЕНКИ ЦИРРОЗА ПЕЧЕНИ И ПОРТАЛЬНОЙ ГИПЕРТЕНЗИИ

А. Г. Скуратов<sup>1</sup>, А. Н. Лызиков<sup>1</sup>, С. В. Свистунов<sup>2</sup><sup>1</sup>Гомельский государственный медицинский университет  
<sup>2</sup>ООО «БЕЛСОНО», г. Гомель, Республика Беларусь

**Цель:** обосновать возможность и эффективность использования ультразвуковой эластографии для неинвазивной оценки цирроза печени и портальной гипертензии.

**Материалы и методы.** Были проанализированы современные иностранные и отечественные научные издания, также использовались электронные базы Medline, PubMed. Ультразвуковая сдвиговолновая эластография печени выполнялась у пациентов с хроническими заболеваниями печени с помощью аппарата HITACHI/ALOKA Arietta 70.

**Результаты.** Применение ультразвуковой эластографии у пациентов с хроническими заболеваниями печени позволит оценить жесткость печени, провести стратификацию и выявить пациентов с повышенным риском развития клинически значимой портальной гипертензии, нуждающихся в дополнительном обследовании с использованием инвазивных методов.

**Ключевые слова:** хронические заболевания печени, цирроз печени, ультразвуковая эластография.

## ULTRASOUND ELASTOGRAPHY FOR NONINVASIVE EVALUATION OF LIVER CIRRHOSIS AND PORTAL HYPERTENSION

A. G. Skuratov, A. N. Lyzikov, S. V. Svistunov

Gomel State Medical University  
«BELSONO», Gomel, Belarus

**Objective:** to substantiate the possibility and efficiency of using ultrasound elastography for noninvasive evaluation of liver cirrhosis and portal hypertension.

**Material and methods:** Modern foreign and Russian scientific publications were analyzed, the electronic bases Medline, PubMed were used. Ultrasonic shearing wave elastography (SWE) of the liver was performed in patients with chronic liver diseases using the apparatus HITACHI / ALOKA Arietta 70.

**Results:** The use of ultrasonic elastography in patients with chronic liver disease will make it possible to assess the rigidity of the liver, perform stratification and to identify patients with increased risk of development of clinically significant portal hypertension and patients who need additional examination using invasive methods.

**Key words:** chronic liver diseases, liver cirrhosis, ultrasonic elastography.

**Введение**

Портальная гипертензия (ПГ) у пациентов с хроническими заболеваниями печени (ХЗП) приводит к серьезным осложнениям, таким как кровотечение из гастроэзофагеальных варикозов, асцит и портосистемная энцефалопатия. Золотые стандартные методы для оценки ПГ и ее осложнений включают измерение градиента печеночного венозного давления (ГПВД) и эндоскопию, однако они являются инвазивными и доступны не во всех центрах. Поэтому неинвазивные альтернативные методы диагностики стали предметом обширных исследований за последние 20 лет.

Ультразвуковая эластография (УЭ) — новая группа неинвазивных методов, используемых для измерения жесткости в органах-мишенях. Эти методы могут применяться для определения наличия ПГ у пациентов с ХЗП, ее тяжести и риска связанных с ПГ осложнений.

Гемодинамически ПГ определяется увеличением градиента венозного давления в пе-

чени, рассчитанным по его притоку через портальную вену по сравнению с ее оттоком через печеночные вены [1].

Как и любая другая сосудистая система, портальное давление является результатом двух независимых факторов: резистентности к кровотоку и объема потока, как определено законом Ома:

**Давление = Сопротивление × Объем кровотока.**

Повышение сопротивления портальному кровотоку является исходным фактором, который приводит к увеличению портального давления. Это сопротивление может быть расположено в любой точке печеночного кровотока, то есть на предпеченочном, внутripеченочном или постпеченочном уровнях. Около 90 % всех случаев ПГ вызвано прогрессирующими хроническими заболеваниями печени (ПХЗП) или циррозом.

ПГ может оставаться бессимптомной в течение многих лет, но визуализация и лабораторное тестирование могут свидетельствовать о ее присутствии. Спленомегалия — очень

распространенное следствие ПГ, обычно приводит к тромбоцитопении из-за гиперспленизма [2], часто является первым проявлением ПГ. С клинической точки зрения ПГ имеет значение из-за ее тяжелых осложнений, которые включают гастроэзофагеальные кровотечения, асцит, спонтанный бактериальный перитонит, гепаторенальный синдром и печеночную энцефалопатию [3]. Раннее выявление пациентов с повышенным риском развития клинических осложнений является крайне важным, так как может быть эффективно использовано для коррекции портального давления у данных пациентов медикаментозными, хирургическими или другими альтернативными методами [4, 5].

#### **Цель работы**

Обосновать возможность и эффективность использования ультразвуковой эластографии для неинвазивной оценки цирроза печени и портальной гипертензии.

#### **Материалы и методы**

Были проанализированы современные иностранные и отечественные научные издания, также использовались электронные базы Medline, PubMed. Ультразвуковая сдвиговолновая эластография печени (SWE) выполнялась у пациентов с хроническими заболеваниями печени с помощью аппарата HITACHI/ALOKA Arietta 70.

#### **Результаты и обсуждение**

##### Портальная гипертензия у пациентов с ХЗП

При ПХЗП ткань печени характеризуется накоплением внеклеточного матрикса и фиброгенезом, который сопровождается более сложным расстройством внутripеченочной архитектуры, включающим сосудистое ремоделирование (капилляризация синусоидов печени и неоангиогенез), формирование внутripеченочных шунтов и увеличение тонуса сосудов печени (контракция активированных звездчатых клеток, миофибробластов и клеток гладкой мускулатуры) [6, 7].

Целесообразно выделять две фазы в течении ХЗП, которые характеризуются различными прогнозами: «компенсированная» и «декомпенсированная». «Компенсированная», бессимптомная фаза предшествует началу клинических проявлений, а прогноз у этих пациентов лишь немного хуже, чем у населения в целом [5]. В прошлом диагностика компенсированного ХЗП была затруднена, поскольку была основана исключительно на биопсии печени. В настоящее время появление неинвазивных методов (в частности, ультразвуковая эластография) позволяет улучшить выявляемость бессимптомных пациентов с ХЗП, у которых заболевание продолжилось бы прогрессировать до декомпенсированной стадии с развитием осложнений.

Клиническая декомпенсация ХЗП определяется появлением асцита, варикозного кровотечения, желтухи или печеночной энцефалопатии. Естественно, при этом отмечается гораздо более высокая смертность среди пациентов [8]. На этом этапе 100 % пациентов имеют ПГ. Таким образом, у пациентов, у которых уже развилась декомпенсация ХЗП, специально диагностировать ПГ уже нет необходимости. Однако у пациентов с декомпенсированным ХЗП гораздо больше шансов иметь гастроэзофагеальный варикоз, который требует специального лечения. Эндоскопия верхних отделов желудочно-кишечного тракта является наилучшим методом выявления варикозных вен пищевода и желудка и позволяет идентифицировать дополнительные признаки, используемые для стратификации риска кровотечения (размер варикозных вен, наличие красных цветных знаков и др.) [9]. Методы поперечной обработки изображений, такие как компьютерная томография с контрастным усилением (КТ) и магнитно-резонансная томография с контрастным усилением (МРТ) могут использоваться для визуализации крупных гастроэзофагеальных коллатералей, но не могут в полной мере заменить эндоскопию. Когда диагностируются выраженный варикоз или «красные знаки», необходима профилактика кровотечения с использованием неселективных бета-блокаторов, эндоскопического лигирования или склерозирования узлов [5, 10].

##### Необходимость в неинвазивных методах оценки ПГ у пациентов с ХЗП

Измерение ГПВД и эндоскопия являются основой для оценки ПГ у пациентов с ХЗП [5, 10]. Однако они являются инвазивными и в редких случаях могут приводить к осложнениям. Кроме того, для проведения этих тестов требуются специализированное оборудование и опыт врачей, что ограничивает их доступность и увеличивает затраты системы здравоохранения.

Поэтому разработка простых, неинвазивных методов, обеспечивающих точную и быструю диагностику у пациентов как с низким риском клинически значимой ПГ и варикоза, которые могли бы избежать инвазивных тестов, так и с высоким риском осложнений, что требует дальнейшего обследования, будет способствовать продвижению персонализированной медицинской помощи в этой области. При этом пациенты могут быть отнесены к различным категориям риска и алгоритмам тестов. Вероятно, помочь в этом сможет широкое внедрение ультразвуковой эластографии (УЭ) у пациентов с ХЗП [11].

Эластографические методы основаны на общем принципе: все ткани обладают внутренними механическими/эластичными свойст-

вами, которые можно измерить, создавая искажение в ткани и оценивая ее реакцию. Существует несколько способов создания искажения, обнаружения, а затем анализа реакции ткани. Термин «ультразвуковая эластография» объединяет методы, использующие ультразвук для определения скорости индуцированных в ткани микрораспределений (сдвиговых волн) [12].

Использование эластографии для выявления заболеваний печени основано на обнаружении изменений механических свойств печени, которые возникают при изменении структуры ее ткани, например, при развитии фиброза.

Первым методом, который был проверен и подтвердил возможность оценки фиброза печени, является транзитная эластография с контролем вибрации (TE, FibroScan®). Специфический зонд, нанесенный на кожу в правом межреберье, вызывает вибрацию, которая передается в печень. Измерение смещения сдвиговой волны обеспечивается ультразвуковым

лучом на кончике зонда и выражается в килопаскалях (кПа). Оператор имеет очень ограниченный контроль над областью интереса (одномерный вид).

К настоящему времени разработаны новые методы, при которых ультразвуковые устройства фокусируют высокоинтенсивные короткодействующие звуковые импульсы для генерации смещения ткани в одной точке (pSWE) или в более крупных, отдельных участках изолированной области (двухмерная эластография сдвиговой волны, 2D-SWE) [12]. Все эти методы позволяют визуализировать в реальном времени интересующую область органа, где можно измерить эластичность как полуколичественно с помощью цветового кодирования, так и количественно (скорость сдвиговой волны — в м/с; давление сдвиговой волны — в кПа).

Качественный анализ эластограмм печени производится по шкале METAVIR (рисунок 1).

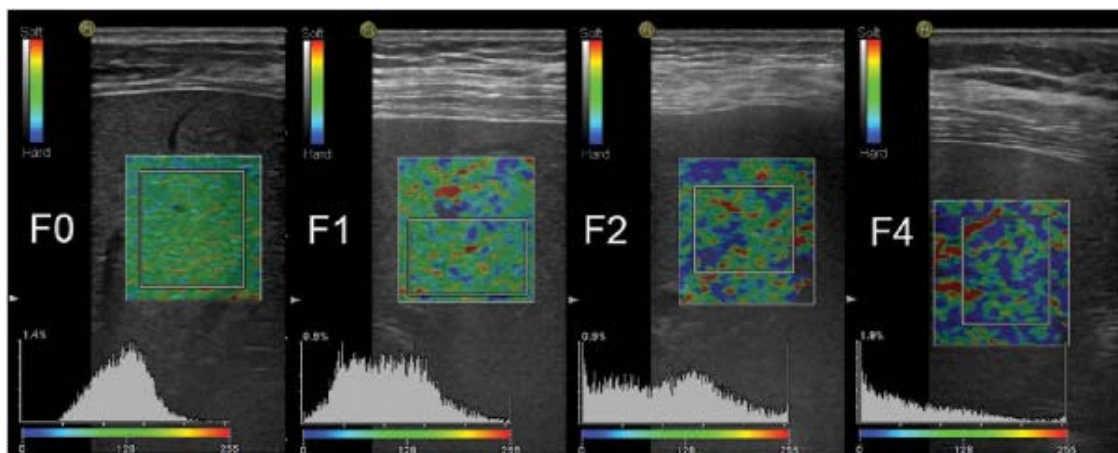


Рисунок 1 — Изображения эластограмм печени при различной степени выраженности фиброза по шкале Metavir

Из всех методов pSWE технология виртуального касания (VTQ) с помощью акустической волновой импульсной визуализации (ARFI) (Siemens, Германия) является наиболее достоверной для диагностики фиброза печени, а среди технологий 2D-SWE эластография сверхзвуковой сдвиговой волны (SSI, Aixplorer, Super-sonic Imagine, France) близка к полной валидации [12]. Практически все производители ультразвуковых устройств теперь сделали доступными либо pSWE, либо 2D-SWE, каждый с различными характеристиками программного обеспечения. Несмотря на то, что все методы ультразвуковой эластографии можно рассматривать как «прикроватные» (Point-of-care testing (POCT), bedside testing) и их оптимальное использование требует, по крайней мере, базового знания принципов ультразвуковой визуализации,

однако критерии качества для правильной интерпретации результатов еще полностью не определены.

#### Измерение жесткости печени для оценки портальной гипертензии: обоснование и точность

Измерение жесткости печени (ЖП) точно отражает фиброз печени при ХЗП [14]. У пациентов с ХЗП фиброз является основным компонентом повышенного внутрипеченочного сосудистого сопротивления, приводящего к ПГ. Поэтому ЖП изучалась как возможный суррогат для ПГ. Первые данные, сообщающие о тесной взаимосвязи между ЖП и ГПВД у пациентов с ХЗП, были получены с использованием TE у пациентов с рецидивом гепатита С после ортотопической трансплантации печени и были опубликованы около 10 лет назад (J. A. Sargion et al., 2006), с тех пор проведено более 20 исследований, сравнивающих ЖП (с ис-

пользованием различных методов эластографии) и ГПВД у пациентов с циррозом. Измерение ЖП улучшает неинвазивную стратификацию риска пациентов с компенсированным ПХЗП; более 90 % пациентов с ЖП > 20–25 кПа (оцененные при ТЕ) будут иметь клинически значимую ПГ.

Несмотря на то, что измерение ЖП нельзя использовать для достоверной оценки точного значения ГПВД (диапазон корреляции (r): 0,59–0,70 в опубликованной серии), оно позволяет точно различать пациентов с клинически значимой ПГ [15]. Учитывая объем и качество существующих данных, консенсус Baveno VI в отношении ПГ согласился с тем, что значения ЖП по ТЕ > 20–25 кПа может использоваться для идентификации клинически значимой ПГ [10]. Тем не менее большинство пациентов, включенных в исследования, ведущие к идентификации этих значений отсечения, имели вирусную этиологию, поэтому необходимы дополнительные данные о других причинах заболевания. Использование значений отсечки позволит провести стратификацию риска у пациентов с компенсированным циррозом.

По данным исследований, точность эластометрии для диагностики ПГ может быть дополнительно улучшена путем объединения с другими параметрами, связанными с ПГ, такими как количество тромбоцитов и размер селезенки [16]. В настоящее время pSWE (технология ARFI, VTQ, Siemens, Германия) используется в трех исследованиях, сравнивается УЭ с гемодинамическими измерениями и описывается применимость, близкая к 100 %. Дискриминационная точность была очень хорошей (AUROC 0.82–0.90). 2D-SWE (в частности, с использованием программного обеспечения, предоставленного в Aixplorer, Supersonic Imagine, France) было предметом четырех исследований, сравнивающих ЖП и ГПВД. [17, 18]. Точность дискриминации между наличием и отсутствием клинически значимой ПГ этого метода (AUROC 0.82–0.90) была аналогична результатам, полученным с использованием pSWE и ТЕ.

Диагностическая точность измерения ЖП для прогнозирования наличия и размера варикозов была предметом более 50 исследований. Значения ЖП выше у пациентов с варикозом пищевода. Тем не менее измерение ЖП менее точно для прогнозирования варикоза, чем для ПГ [19].

Успешное развитие неинвазивных диагностических критериев для уменьшения количества ненужной эндоскопии является значительным изменением в лечении пациентов с ПХЗП. Дальнейшие исследования необходимы для уточнения этих критериев. Индивидуальный подход к риску, как описывается в недавнем многоцентровом исследовании (исследование Anticipate), мо-

жет привести к более точному использованию значений ЖП в этой области. Измерение ЖП путем pSWE (VTQ, Siemens, Germany) было протестировано в ограниченном числе исследований, посвященных диагностике и тяжести пищевода варикоза. Однако допустимые значения отсечки пока недоступны. Это также относится и к 2D-SWE.

#### Ограничения в использовании УЭ

ЖП является механическим свойством, а фиброз — основным определяющим фактором ЖП при прогрессирующих ХЗП. Однако несколько других нарушений ткани могут способствовать увеличению жесткости печени независимо от фиброза. Воспаление, инфильтративные заболевания, холестаза и венозное полнокровие всегда следует рассматривать как возможные факторы взаимосвязи между ЖП и портальным давлением, независимо от используемого метода эластографии. ЖП, измеренная по любой из доступных ультразвуковых методик, увеличивается после приема пищи при ХЗП и у пациентов с ФП [20]. Поэтому эластография печени должна всегда выполняться натощак. Ожирение когда-то было ограничивающим фактором для ТЕ, однако теперь доступен специально разработанный сверхбольшой (XL) зонд, преодолевающий эту проблему. Тем не менее значения ЖП, измеренные с помощью зонда XL, ниже, чем измеренные стандартным зондом M, и в настоящее время нет данных относительно значений отсечки зонда XL для диагностики ПГ и варикоза пищевода. Необходимы дополнительные данные по этой теме. Специфические ограничения для pSWE и 2D-SWE включают необходимость базового знания ультразвука для правильного позиционирования зонда и интерпретации возможных артефактов, приводящих к ненадежным результатам [13]. Несмотря на хорошую корреляцию друг с другом, значения, полученные с помощью различных методов ультразвуковой эластографии и аппаратами УЗИ, не идентичны, а также отличаются от тех, которые предоставляются при ТЕ. Поэтому для получения технико-специфических надлежащих результатов требуется конкретный опыт работы с аппаратом, а для правильного толкования результатов необходимы специальные знания и клинический опыт [21, 22].

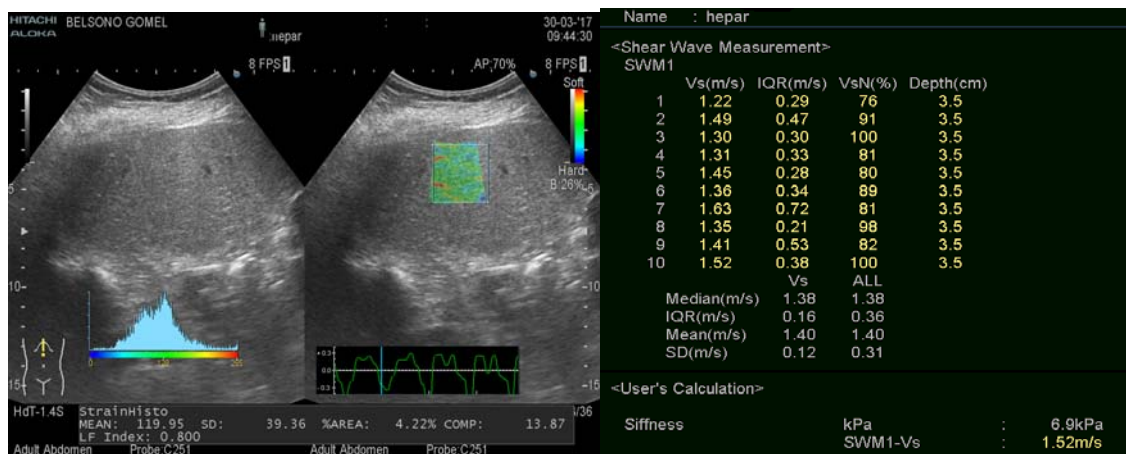
#### Апробация ультразвуковой сдвиговой эластографии печени

Для оценки диагностической значимости нами проведены освоение методики и апробация сдвиговой эластографии (SWE) у пациентов с хроническими заболеваниями печени. Исследование проводили с помощью ультразвукового аппарата премиум-класса HITACHI/ALOKA Arietta 70 (Япония).

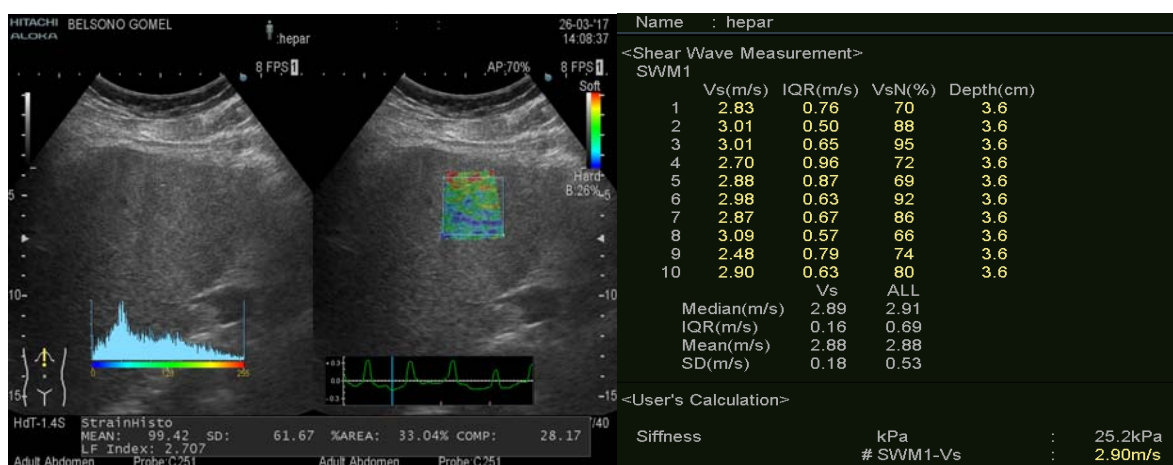
Исследование выполнялось строго натощак (период от последнего приема пищи не менее 6 ч). На первом этапе выполняли стандартное ультразвуковое исследование (УЗИ) в В-режиме с использованием конвексного датчика. Положение пациента — на спине. Оценивали размеры печени, состояние ее паренхимы (эхогенность и эхоструктура), наличие очаговых изменений. При проведении стандартного статистического протокола в архив заносили снимки правой и левой долей с указанием переднезаднего и краниокаудального размеров каждой доли, а также снимки, дающие возможность оценить эхогенность и эхоструктуру паренхимы печени, наличие очаговых изменений.

Второй этап исследования — получение эластограммы. Для этого выбирали программ-

ный софт LIVER ELASTO. Положение пациента — лежа на спине с отведением правой руки за голову для максимального расширения межреберных промежутков. Датчик устанавливается по межреберьям (чаще 7–8-е межреберье) между передней и средней подмышечной линией (локация паренхимы при этом возможна на уровне 5–8-го сегментов) с ориентацией оси датчика по направлению к сердцу (на область левого соска). Важно отметить, что компрессия осуществляется за счет сердечных сокращений, поэтому компрессионные движения рукой не производятся, давление на датчик равномерное минимальное. На экране аппарата анализируются полученные данные исследования с помощью программного обеспечения. Ниже представлены фрагменты исследования двух пациентов с ХЗП (рисунки 2, 3).



**Рисунок 2** — Эхограмма при проведении SWE печени пациентке А., 57 лет, с хроническим невирусным гепатитом: изображение выбранного участка паренхимы печени в В-режиме и установленного окна цветowego опроса с контрольной кривой сердечных сокращений, построением эластограммы печени, расчетом давления (6,9 kPa) и скорости сдвиговой волны (1,52m/s). Индекс фиброза (LFI) — 0,8. Соответствует степени фиброза по Metavir F0



**Рисунок 3** — Эхограмма при проведении SWE печени пациента Б., 69 лет, с циррозом печени: изображение выбранного участка паренхимы печени в В-режиме и установленного окна цветowego опроса с контрольной кривой сердечных сокращений, построением эластограммы печени, расчетом давления (25,2 kPa) и скорости сдвиговой волны (2,9 m/s). Индекс фиброза (LFI) — 2,7. Соответствует степени фиброза по Metavir F4

### Заключение

Ультразвуковая эластография в настоящее время является признанным и полезным инструментом для медицинских специалистов. Она позволяет точно оценить эластичность/жесткость печени, связанные с ПГ осложнения, что дает возможность провести стратификацию и выявить пациентов, нуждающихся в дополнительном тестировании с использованием инвазивных методов. ТЕ остается наиболее проверенным методом. Измерение ЖП с использованием ТЕ не может обеспечить точное значение ГПВД и идентифицировать с высокой степенью уверенности пищеводный варикоз, но он может подтвердить риск развития клинически значимой ПГ.

Освоение и внедрение SWE продемонстрировало простоту и высокую диагностическую значимость данных неинвазивных методов оценки состояния печени и портальной системы при прогрессирующих хронических заболеваниях печени. Следует накапливать клинический опыт, что поможет улучшить точность трактовки результатов и избегать ошибок и артефактов при проведении эластографии.

Область ультразвуковой эластографии быстро развивается, и новые технологии становятся широко доступными, но их диагностические показатели для ПГ еще предстоит установить. Клиницисты должны понимать специфику каждого метода и обладать техническими навыками и знаниями о ценностях, артефактах и ограничениях различных методик. Сравнение их для выбора наилучшего метода для каждого клинического сценария при ПГ является полем для будущих исследований.

### БИБЛИОГРАФИЧЕСКИЙ СПИСОК

1. The clinical use of HVPG measurements in chronic liver disease / J. Bosch [et al.] // *Nat Rev Gastroenterol Hepatol.* — 2009. — № 6. — P. 573–582.
2. Assessing portal hypertension in liver diseases / A. Berzigotti [et al.] // *Expert Rev Gastroenterol Hepatol.* — 2013. — № 7. — P. 141–155.
3. Tsochatzis, E. A. Liver cirrhosis / E. A. Tsochatzis, J. Bosch, A. K. Burroughs // *Lancet.* — 2014. — Vol. 383. — P. 1749–1761.
4. Hemodynamic response to pharmacological treatment of portal hypertension and long-term prognosis of cirrhosis / J. G. Abraldes [et al.] // *Hepatology.* — 2003. — Vol. 37. — P. 902–908.
5. Portal hypertensive bleeding in cirrhosis: Risk stratification, diagnosis, and management: 2016 practice guidance by the American Association for the study of liver diseases / G. Garcia-Tsao [et al.] // *Hepatology.* — 2016.
6. Rosselli, M. Beyond scoring: a modern interpretation of disease progression in chronic liver disease / M. Rosselli // *Gut.* — 2013. — Vol. 62. — P. 1234–1241.
7. Saffioti, F. Development and regression of cirrhosis / F. Saffioti, M. Pinzani // *Dig Dis.* — 2016. — Vol. 34. — P. 374–381.
8. Patel, K. Diagnosis of liver fibrosis: present and future / K. Patel, P. Bedossa, L. Castera // *Semin Liver Dis.* — 2015. — Vol. 35. — P. 166–183.
9. Franchis, R. Cirrhosis: screening for esophageal varices / R. Franchis // *Nat Rev Gastroenterol Hepatol.* — 2009. — № 6. — P. 449–450.
10. Franchis, R. Expanding consensus in portal hypertension: Report of the Baveno VI Consensus Workshop: stratifying risk and individualizing care for portal hypertension / R. Franchis // *J Hepatol.* — 2015. — Vol. 63. — P. 743–752.
11. Berzigotti, A. Non-invasive evaluation of portal hypertension using ultrasound elastography / A. Berzigotti // *Journal of Hepatology.* — 2017. — Vol. 67. — P. 399–411.
12. WFUMB guidelines and recommendations for clinical use of ultrasound elastography: Part 1: basic principles and terminology / T. Shiina [et al.] // *Ultrasound Med Biol.* — 2015. — Vol. 41. — P. 1126–1147.
13. Piscaglia, F. The role of ultrasound elastographic techniques in chronic liver disease: current status and future perspectives / F. Piscaglia // *Eur J Radiol.* — 2014. — Vol. 83. — P. 450–455.
14. European Association for Study of Liver, Asociacion Latinoamericana para el Estudio del Hgado. EASL-ALEH Clinical Practice Guidelines: Non-invasive tests for evaluation of liver disease severity and prognosis // *J Hepatol.* — 2015. — Vol. 63. — P. 237–264.
15. Liver stiffness measurement predicts severe portal hypertension in patients with HCV-related cirrhosis / F. Vizzutti [et al.] // *Hepatology.* — 2007. — Vol. 45. — P. 1290–1297.
16. Elastography, spleen size, and platelet count identify portal hypertension in patients with compensated cirrhosis / A. Berzigotti [et al.] // *Gastroenterology.* — 2013. — Vol. 144. — P. 101.
17. Prospective comparison of spleen and liver stiffness by using shear-wave and transient elastography for detection of portal hypertension in cirrhosis / L. Elkrif [et al.] // *Radiology.* — 2015. — Vol. 275. — P. 589–598.
18. Evaluation of portal hypertension by real-time shear wave elastography in cirrhotic patients / T. Y. Kim [et al.] // *Liver Int.* — 2015. — Vol. 35. — P. 2416–2424.
19. Transient elastography: a meta-analysis of diagnostic accuracy in evaluation of portal hypertension in chronic liver disease / K. Q. Shi [et al.] // *Liver Int.* — 2013. — Vol. 33. — P. 62–71.
20. Effect of meal ingestion on liver stiffness in patients with cirrhosis and portal hypertension / A. Berzigotti [et al.] // *PLoS One.* — 2013. — Vol. 8. — P. 58742.
21. WFUMB guidelines and recommendations for clinical use of ultrasound elastography: Part 3: liver / G. Ferraioli [et al.] // *Ultrasound Med Biol.* — 2015. — Vol. 41. — P. 1161–1179.
22. Компрессионная эластография печени: методика, особенности получения эластограмм, анализ ошибок и артефактов / Н. А. Постнова [и др.] // *Радиология-практика.* — 2015. — № 2 (50). — С. 45–54.

Поступила 01.09.2017