

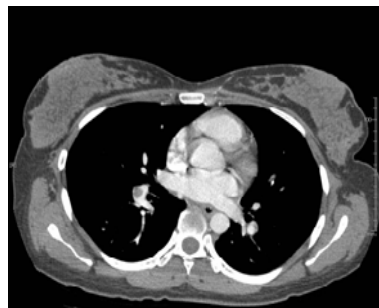
венно слева, визуализировались зоны снижения пневматизации легочной ткани типа «матового стекла». Патологических очаговых и инфильтративных теней в легких не выявлено. Просвет трахеи, главных и долевых бронхов

свободен. Увеличенных внутригрудных лимфатических узлов не определялось.

**Заключение:** КТ-картина ТЭЛА (тромбоэмболия крупных ветвей легочной артерии с обеих сторон) (рисунки 1, 2, 3).

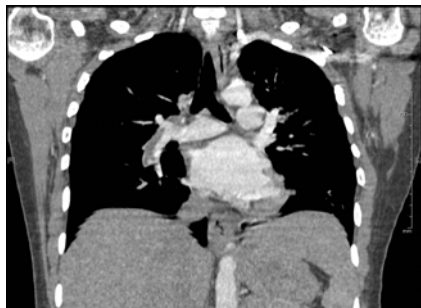

Рисунок 1 — РКТ органов грудной полости, обзорная локализующая топограмма органов грудной полости



Рисунки 2, 3 — РКТ органов грудной полости, постпроцессинговая обработка, режим мультипланарной реконструкции

В послеродовом периоде пациентка находилась в отделении реанимации и интенсивной терапии, с 16.10.15 г. под контролем МНО лечение продолжено с помощью антагонистов витамина К, переведена в кардиологическое отделение для дальнейшего лечения 20.10.15 г.

#### **Заключение**

Данный случай демонстрирует сложность диагностики тромбоэмболии легочной артерии у беременных женщин на амбулаторном этапе. У данной пациентки ведущим клиническим симптомом являлась одышка, которая была неверно оценена врачом скорой медицинской помощи как признак родовой деятельности. При поступлении в экстренном порядке проведены все необходимые исследования, допустимые во время беременности. Низкую чувствительность продемонстрировали рентгенография органов грудной клетки и электрокардиограмма, которые не показали характерных для ТЭЛА изменений у данной пациентки. При проведении ультразвукового исследования сердца выявлены характерные для тромбоэмболии легочной артерии признаки перегрузки правых отделов сердца, легочная гипертензия, подтвердил диагноз повышенный уровень Д-димеров. Ульт-

развуковое исследование вен нижних конечностей позволило выявить тромб глубоких вен нижних конечностей, что дало возможность начать антикоагулянтную терапию до окончательного подтверждения диагноза тромбоэмболии. Осложняла ведение данной пациентки необходимость родоразрешения, так как хирургическое вмешательство увеличивает риск тромбообразования, а применение антикоагулянтов в терапевтических дозах может увеличить кровопотерю в родах. Для данной пациентки выбран способ ведения родов через естественные родовые пути, без применения усиливающих сократительную деятельность матки средств. Выбранная тактика позволила успешно завершить роды, что способствовало благополучному течению послеродового периода.

#### **БИБЛИОГРАФИЧЕСКИЙ СПИСОК**

1. Тромбоэмболические осложнения в интенсивной терапии: проблемы, ошибки и их решение / А. Ф. Лопатин [и др.] // Клинические исследования. — 2010. — № 1. — С. 36–41.
2. Вёрткин, А. Л. Тромбоэмболия легочной артерии: эпидемия, о которой все молчат / А. Л. Вёрткин, А. М. Грицанчук // Архив внутренней медицины. — 2014. — № 1(15). — С. 33–39.
3. Тромбоэмболические осложнения в акушерско-гинекологической практике / В. Ф. Беженарь [и др.] // Журнал акушерства и женских болезней. — 2004. — Том LIII, Выпуск 1. — 2004. — С. 55–72.

Поступила 21.12.2015

УДК 618.19-089.87-089.5-032:611.829

### **ПРИМЕНЕНИЕ ПАРАВЕРТЕБРАЛЬНОЙ БЛОКАДЫ ПРИ ВЫПОЛНЕНИИ ПАЛЛИАТИВНОЙ МАСТЭКТОМИИ**

**В. В. Яскевич<sup>1</sup>**

<sup>1</sup>Бобруйский межрайонный онкологический диспансер

Описан клинический случай выполнения паллиативной мастэктомии с санитарной целью у пациентки (III класс ASA) с применением в качестве анестезиологического обеспечения паравертебральной блокады с внутривенной седацией. Это позволило обеспечить безопасное анестезиологическое пособие при оператив-

ном вмешательстве. Отмечена гемодинамическая стабильность на фоне блокады и отсутствие потребности в дополнительном введении каких-либо анальгетиков во время операции.

**Ключевые слова:** паравертебральная блокада, рак молочной железы, мастэктомия.

## THE APPLICATION OF PARAVERTEBRAL BLOCKADE DURING PALLIATIVE MASTECTOMY

V. V. Yaskevich<sup>1</sup>

<sup>1</sup>**Bobruisk Interdistrict Oncologic Dispensary**

The work describes a clinical case of performing palliative mastectomy for the medical purpose in a patient (ASA class III) using paravertebral blockade with intravenous sedation as anesthetic management. The application of paravertebral blockade helped to ensure safe anesthetic management for palliative mastectomy of the breast. The hemodynamic stability due to the blockade and the lack of any necessity for additional administration of any analgesics during surgery should also be noted.

**Key words:** paravertebral blockade, breast cancer, mastectomy.

### **Введение**

Необходимость проведения безопасного анестезиологического обеспечения оперативных вмешательств, даже незначительных и малотравматичных, у пациентов высокого анестезиологического риска (ASA III–IV) ставит перед анестезиологом непростую задачу. Важно найти баланс между адекватной анальгезией и анестезией, позволяющей защитить пациента от операционной травмы, с минимальным воздействием на функциональные системы пациента со сниженным резервом в результате основного заболевания или тяжелой сопутствующей патологии либо тем и другим вместе.

В Республике Беларусь отмечается рост заболеваемости злокачественными новообразованиями молочной железы. Частота ежегодного выявления новых случаев заболевания за 2004–2013 гг. увеличилась с 65,9 до 76,4 (на 100 тыс. женского населения) [1].

Лечение рака молочной железы на современном этапе предполагает использование хирургического, лучевого компонентов, а также проведение системной цитостатической, эндокринной, биотерапии. Важной составляющей комплексного лечения является операция.

Среди методов анестезиологического обеспечения хирургического лечения при раке молочной железы, на наш взгляд, актуально развитие регионарных методов анестезии. В ряде исследований было показано уменьшение риска рецидива рака и метастазирования у пациентов с различной локализацией рака, которым применялись именно эти методы, причем как в виде моноанестезии, так и в виде одного из компонентов анестезиологического обеспечения. Одновременно в этой же статье отмечено, что в ряде других исследований не подтверждены преимущества какого-либо метода анестезии, влияющей на риск рецидива рака и метастазирования [2].

Для обезболивания во время операций на молочной железе наиболее распространенным методом является общая анестезия. Случаи использования регионарных блокад, особенно паравертебральной, являются единичными.

### **Цель работы**

Описать клинический случай выполнения паллиативной мастэктомии с санитарной целью у пациентки (III класс ASA) с применением в качестве анестезиологического обеспечения паравертебральной блокады с внутривенной седацией.

### **Клинический случай**

Пациентка К., 62 года, масса тела — 57 кг, рост — 158 см, поступила в УЗ «Бобруйский межрайонный онкологический диспансер» с диагнозом: «Рак левой молочной железы T1 N0 M0, St–I. Отказ от лечения в 2011 г. Прогрессирование в 2013 г: рост опухоли с распадом. Мts в легкие, печень. Состояние после 2 курсов полихимиотерапии. Клиническая группа 2. Сопутствующие заболевания: ИБС: атеросклеротический кардиосклероз. Атеросклероз аорты, коронарных артерий H1. Вторичная гипертензия».

Физический статус по ASA — III. Анестезиологический риск по AAA — III.

Пациентке было предложено выполнение оперативного вмешательства в объеме паллиативной мастэктомии слева с санитарной целью. С учетом метастатического поражения легких и печени для анестезиологического обеспечения хирургического вмешательства для данной пациентки было выбрано проведение паравертебральной блокады. Получено информированное согласие пациентки на проведение выбранного анестезиологического пособия и операции.

### **Методика анестезиологического обеспечения**

Премедикация за 15–20 мин до операции: внутримышечно раствор атропина сульфата 0,1 % — 0,5 мл (0,5 мг), раствор димедрола 1 % — 1,0 мл (10 мг). После поступления пациентки в операционную начато мониторирование арте-

риального давления, пульсоксиметрии, температуры. Данные мониторинга фиксировались в протоколе анестезии и мониторинга каждые 5 минут. Затем на операционном столе катетеризована периферическая вена, начата внутривенная инфузия солевых растворов, для обезболивания процедуры блокады внутривенно введен раствор фентанила 0,005 % — 2,0 мл (0,1 мг).

Далее выполнялась паравerteбральная блокада. В асептических условиях в операционной, в положении пациентки сидя, после местной анестезии кожи раствором лидокаина 1 % — 8,0 мл (80 мг), последовательно произведена пункция паравerteбрального пространства иглой для спинальной анестезии 22G на уровне остистых отростков с Th-1 до Th-5. Место пункции определялось следующим образом: отступив влево от остистого отростка на 2,5 см, игла продвигалась до контакта с поперечным отростком позвонка, далее направление иглы изменено на 1 см каудальнее, затем игла продвигалась вглубь на 1 см за поперечный отросток.

На каждом уровне после выполнения аспирационной пробы введен раствор ропивакаина 0,75 % — 5,0 мл. Общий объем анестетика составил 25 мл (187,5 мг). Через 15 минут от последней инъекции получен сенсорный блок левой половины грудной клетки в области хирургического вмешательства. Начато оперативное вмешательство. Через 30 минут после начала операции появились жалобы пациентки на дискомфорт, чувство тревоги, нежелание «присутствовать» на операции. С целью седации внутривенно введен раствор тиопентала натрия 2,5 % — 5,0 мл (125 мг). Дыхание спонтанное, адекватное. Выполнена паллиативная мастэктомия слева с санитарной целью. Длительность операции составила 65 минут. Гемодинамика на протяжении всех этапов операции оставалась стабильной, АД — от 160/95 до 150/80 мм рт. ст., частота пульса снизилась с 89 до 70 ударов в минуту, SpO<sub>2</sub> = 96–97 %. Кровопотеря составила 350 мл. Интраоперационная инфузия в объеме 1000 мл раствора Рингера. Объемная скорость инфузии составила 6,8 мл/кг/час. По окончании операции, пациентка в сознании, самочувствие хорошее, жалоб нет, АД — 150/80 мм рт. ст., пульс — 70 ударов в минуту, дыхание спонтанное, адекватное, была переведена в хирургическое отделение.

Послеоперационный период протекал без осложнений. В послеоперационном периоде наркотические анальгетики не назначались. На 11-е сутки выписана домой в удовлетворительном состоянии.

### Обсуждение

Анализ литературных источников показал наличие в печати единичных случаев описания

паравerteбральной блокады для операций на молочной железе.

Относительная простота методики выполнения грудной паравerteбральной блокады [3], возможность проведения сегментарной блокады без существенных гемодинамических нарушений позволяет отнести грудную паравerteбральную блокаду к методам выбора анестезиологического пособия при проведении оперативных вмешательств на молочной железе у пациентов высокого анестезиологического риска [4]. При этом паравerteбральная блокада может применяться как основной метод обезболивания [5], так и быть одним из компонентов анестезии [6].

Однако нельзя не отметить, что основным недостатком методики проведения паравerteбральной блокады по анатомическим ориентирам является отсутствие контроля за расположением иглы во время проведения блокады. Для широкого внедрения в повседневную практику паравerteбральной блокады для оперативных вмешательств на молочной железе необходимо применение метода контроля за положением иглы в паравerteбральном пространстве, а именно нейростимуляции или ультразвуковой визуализации.

### Заключение

Представленный случай демонстрирует успешное применение паравerteбральной блокады, которая позволила обеспечить безопасное анестезиологическое пособие при оперативном вмешательстве на молочной железе в объеме паллиативной мастэктомии у пациентки, относящейся к III классу по ASA. Также следует отметить гемодинамическую стабильность на фоне блокады и отсутствие потребности в дополнительном введении каких-либо анальгетиков во время операции.

### БИБЛИОГРАФИЧЕСКИЙ СПИСОК

1. *Okeanov, A. E.* Statistics of cancer diseases in the Republic of Belarus (2004–2013) / A. E. Okeanov, P. I. Moiseyev, L. F. Levin // Edited by O. G. Sukonko. — Minsk: N.N. Alexandrov National Cancer Centre of Belarus, 2014. — 382p.
2. Anesthetic Techniques and Cancer Recurrence after Surgery / V. Fodale // *Sci World J.* — 2014. — P. 1–10.
3. *Илюкевич, Г. В.* Регионарная анестезия / Г. В. Илюкевич, В. Э. Олецкий. — Минск: Ковчег, 2006. — С. 86–91.
4. *Макаров, О. В.* Сочетание паравerteбральной блокады и общей анестезии севофлюраном при экстренной мастэктомии у больной с высоким операционно-анестезиологическим риском / О. В. Макаров, С. А. Осипов // *Медицина. Регионарная анестезия и лечение острой боли.* — 2011. — № 3. — С. 34–38.
5. Multilevel nerve stimulator-guided paravertebral block as a sole anesthetic technique for breast cancer surgery in morbidly obese patients / Z. M. Naja [et al.] // *J Anesth.* — 2011. — № 25(5). — P. 760–764.
6. Паравerteбральная блокада при операциях на молочной железе — достойный метод интра- и послеоперационного обезболивания. Данные метаанализа. Раздел: Оперативная аналитика/Анестезиология. Ассоциация анестезиологов Киева — [criticalcare.kiev.ua](http://criticalcare.kiev.ua) [Internet]. Ассоциация анестезиологов Киева. [cited 2015 Apr 15]. Available from: <http://criticalcare.kiev.ua/analysis/anaesthesiaanalysis/831>.