
ОБЗОРЫ И ЛЕКЦИИ

УДК 616.212-001.4-089.844

**ПРИБРЕТЕННЫЕ СКВОЗНЫЕ ДЕФЕКТЫ КРЫЛА НОСА:
ОБЩИЕ ПРИНЦИПЫ И СПОСОБЫ РЕКОНСТРУКЦИИ***С. А. Иванов¹, О. Г. Хоров²*¹Учреждение образования

«Гомельский государственный медицинский университет»

г. Гомель, Республика Беларусь

²Учреждение образования

«Гродненский государственный медицинский университет»

г. Гродно, Республика Беларусь

В статье представлены данные научных публикаций, касающиеся основных способов и организационных решений для реконструкции крыла носа у пациентов со сквозными дефектами. Замещение сквозного дефекта крыла носа предполагает восстановление наружной кожи и внутреннего эпителиального покрова, создание каркасных структур для обеспечения стабильной формы и положения субъединицы. С этой целью используется пластический материал в виде композитных графтов из ушной раковины и формирование каждого слоя ткани по отдельности в области дефекта. Восстановление наружной кожи чаще всего выполняется кожей из медиальной части щеки. Каркасную структуру формируют хрящевыми аутографтами. Замещение изъяна внутренней выстилки производят слизистыми или кожными лоскутами, реже — слизистыми или кожными графтами. Лимитирующие факторы: риск ишемических осложнений, операционная травма, необходимость корректирующих вмешательств. Перечень решаемых задач включает не только достижение приемлемых анатомических и функциональных показателей, но и качество периоперационной жизни, сокращение времени и длительности операционного вмешательства, минимальные изменения в донорской зоне.

Ключевые слова: крыло носа, реконструкция носа, дефект носа, лоскут, графт.

The article presents the data of scholarly publications on the general principles and organizational solutions for nasal ala reconstruction of full-thickness defects. The reconstruction of the full-thickness nasal ala defect includes restoration of the external skin and internal covering epithelium, formation of support structures to achieve a stable shape and position of the alar subunit. With this end in view, plastic material in the form of composite grafts from the auricle is applied, and each tissue layer is formed separately in the region of the defect. The external skin is most often reconstructed with medial cheek cutaneous flaps. The support structures are formed with cartilage autografts. The reconstruction of the internal lining defect is performed with local mucosal or skin flaps, more rarely mucosal or skin grafts. The limiting factors are: risk for ischemic complications, surgical trauma, and secondary surgical correction. The agenda do not only include achievement of acceptable anatomical and functional results but also the quality of perioperative life, shorter time and duration of the surgical intervention and minimum changes in the donor site.

Key words: nasal ala, nasal reconstruction, nasal defect, nasal ala defect, flap, graft.

S. A. Ivanov, O. G. Khorov**Acquired Full-Thickness Nasal Ala Defects: General Principles and Reconstruction Options**
Problemy Zdorov'ya i Ekologii. 2019 Jul-Sep; Vol 61 (3): 4-12

В данной работе мы представляем характеристику основных способов, организационных решений, существующих тенденций при реконструкции крыла носа (КН) у пациентов с приобретенными сквозными дефектами. Используются источники отечественной и зарубежной литературы, интернет-ресурсов (PubMed и др.) по теме. КН является парной анатомической частью, имеет многослойную структуру, включающую наружную кожу, внутреннюю эпителиальную выстилку, большой крыльный хрящ и малые крыльные хрящи, которые не занимают всю площадь субъединицы. Внутренний слой участков, свободных от хряща,

содержит довольно плотную фиброзную ткань, которая придает форме стабильность. Сзади КН ограничено носощечной бороздой, снизу — свободным краем носового отверстия (ноздри). Внешний вид этой субъединицы в значительной степени определяет внешнее восприятие человеческого лица и его индивидуальность [1]. Причиной образования сквозного дефекта КН чаще всего являются операции по удалению злокачественных опухолей, механические травмы и ожоги (М. А. Кропотов, 2014). Устранение сквозных дефектов КН является сложной задачей реконструктивной хирургии. Необходимо не только восстановить целост-

ность наружной кожи, но и сформировать внутренний эпителиальный покров, добиться симметрии нижней трети носа, стабильного положения восстановленной субъединицы, обеспечить свободное проведение воздуха [2, 3]. Симметрия нижней трети носа определяется естественным видом нососщечной борозды и надкрыльной впадины (S. R. Bakeretal., 1995). Развитие восстановительной хирургии КН происходило в общем контексте реконструкции наружного носа в целом. Первые сведения об устранении изолированных дефектов КН относятся к началу и середине XIX века. В это время были разработаны способы, основанные на использовании тканей из противоположной субъединицы и из ипсилатерального ската носа (J. F. Dieffenbach, S-P. Denonvilliers, B. R. K. Von Langenbeck, O. Nelaton) [4]. Транспозиция лоскутов из щеки дала возможность получать донорский материал большей площади и с меньшей операционной травмой по сравнению с лоскутами из лба и верхней конечности. Необходимость восстановления каждого из утраченных слоев стала очевидной по мере анализа неудовлетворительных косметических результатов, связанных с рубцовыми контрактурами. Были разработаны способы, которые позволяют восстанавливать как наружную кожу, так и внутреннюю эпителиальную выстилку (J. F. Dieffenbach, G. Dupuytren, O. Nelaton, E. Zuckerkandl) [4]. До настоящего времени базовым материалом для восстановления эпителиального покрова КН являются собственные ткани пациента [2]. Восстановление каркасных структур может быть выполнено не только аутологичными, но и аллогенными материалами [3, 5]. Стремление к улучшению косметического и функционального результата закономерно привело к выработке решений общего планирования. В 1985 г. G. C. Burget и F. J. Menick опубликовали концепцию реконструкции наружного носа, основанную на учете границ эстетических субъединиц носа. В последующем в нее были внесены дополнения (D. K. Hoasjoetal., 1994 г.; D. J. Singh, S. P. Bartlett, 2003). Структура причин утраты КН со временем изменяется: уменьшается доля травматических повреждений, возрастает заболеваемость злокачественными новообразованиями кожи. Соответственно, увеличивается доля пациентов старших возрастных групп. Это привело к необходимости внести коррективы в тактику в зависимости от этиологии дефекта и возраста пациента. Уникальное анатомическое строение, функциональная важность и косметическая значимость КН определяют особенности его реконструкции по сравнению с другими субъединицами носа [1, 5, 6]. Значительное число способов свидетельствует о наличии нерешен-

ных проблем в этой области. Изучение существующих хирургических техник и организационных решений при устранении сквозных дефектов КН позволяет охарактеризовать их потенциальные преимущества и недостатки, а также выявить имеющиеся тенденции.

Общая концепция реконструкции КН соответствует принципам восстановительной хирургии наружного носа в целом. При этом особенности строения и функции КН определяют ряд тезисов, которые являются характерными именно для этой анатомической части. Концепция субъединиц предполагает при утрате более половины восстанавливать всю утраченную часть. Это дает возможность создать наружную поверхность равномерного цвета и текстуры и разместить рубец на анатомических границах. Соблюдение этого принципа признается более важным при устранении сквозного дефекта КН, нежели других субъединиц наружного носа [1, 3].

Наружная кожа КН более ригидная, чем в проксимальных отделах носа, жировой слой почти отсутствует, субдермальные ткани пронизаны фиброзными перемычками, имеется большое количество сальных желез. Хороший косметический эффект реконструкции определяется соответствующими характеристиками донорской кожи. Таковыми обладает покров лба и медиальной части щеки [7]. Поскольку базовым материалом является кожа анатомических частей лица, выбор способа должен учитывать степень ущерба для донорской зоны.

Большая часть КН не имеет хрящевого слоя. Однако реконструкция только внутреннего и наружного эпителиального покрова нередко не обеспечивает стабильной формы и положения субъединицы. Это может приводить к рубцовой деформации или пролапсу КН при вдохе. С целью профилактики предлагается формирование неанатомического каркаса в проекции свободного края крыла [6].

Таким образом, устранение сквозного дефекта КН подразумевает формирование каркасных структур, наружной кожи и внутренней выстилки. С этой позиции существующие способы можно условно разделить на перенос естественного пластического материала с идентичной послойной структурой, формирование утраченных слоев ткани по отдельности, устранение дефекта экзопротезом.

Полнослойный фрагмент ушной раковины (composite auricular graft) позволяет одновременно устранить все утраченные тканевые структуры. Первое применение аурикулярного графта описано К. П. Сусловым в 1898 г. и F. Koenig в 1902 г. Способ продолжает активно использоваться в практике в настоящее время [8–10]. Существенное преимущество этого матери-

ала — наличие естественного свободного края, имитирующего край КН. Фрагмент достаточного для формирования КН размера, как правило, может быть получен беспрепятственно и без существенного ущерба для донорской зоны. Типичные места для забора кожно-хрящевого графта: основание завитка, задний край завитка, противозавиток, козелок. Трансплантация участка ушной раковины является относительно про-

стой процедурой (рисунок 1). В то же время возможность их использования для устранения сквозного дефекта КН ограничена риском ишемических осложнений. С учетом этого рекомендуемый наименьший размер графта не должен превышать 1 см. Вероятность некроза более высока у пациентов с сахарным диабетом, ранее проведенной лучевой терапией или рубцами в области КН, курильщиков и т. п.

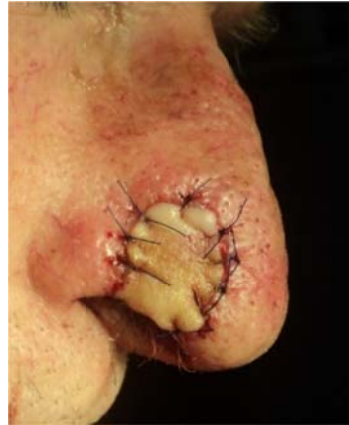

Рисунок 1 — Замещение сквозного дефекта крыла носа полнослойным аурикулярным графтом

Фрагмент ушной раковины может быть перенесен в область дефекта в виде сложного островкового лоскута на длинной ножке из поверхностных височных сосудов (J. Bakhachetal., 1999) или свободного лоскута с формированием межсосудистых анастомозов [11]. Этот способ не имеет ограничений в размере донорского материала для восстановления КН и характеризуется меньшим риском некроза. Относительные недостатки — сложность и длительность вмешательства, образование длинного рубца при переносе островкового лоскута.

При раздельном формировании каждого из слоев используют покровные ткани из разных анатомических частей. Большинство хирургов выполняет реконструкцию непосредственно в области изъяна. Некоторые авторы предлагают предварительно формировать комбинированный пластический материал *ex situ* и затем переносить в реципиентную зону (I. Fogdestam, H. Stefanos, 1992, O. K. Silistreli et al., 2005). Данный подход в отношении изолированных дефектов КН в настоящее время используется реже, чем реконструкция *in situ*.

Как отмечено выше, решение о неанатомической трансплантации каркасных структур должно быть принято при утрате более 5 мм свободного края носового отверстия [6]. Этот прием вошел в практику в начале XX в. и в настоящее время является общепринятым при устранении сквозных [Singh]. Цель — добиться выпуклой естественной формы субъедини-

цы и стабильного положения КН. В качестве структурного графта может быть использован аутологичный хрящ, аллогенный хрящ от трупных доноров, искусственные материалы [12]. Имеются редкие сообщения об опыте использования материалов, полученных методом тканевой инженерии (A. O. Oseni et al., 2013, P. Gentile et al., 2016). Большинство специалистов использует материал из ушной раковины самого пациента. Этот хрящ имеет естественную кривизну, близкую к форме КН, его размер достаточен для контурной пластики свободного края носового отверстия. Реберный хрящ является менее эластичным и более хрупким по сравнению с аурикулярным. Использование реберного хряща от трупных доноров позволяет уменьшить операционную травму и длительность вмешательства, получать неограниченное количество материала без инволюционных изменений. Это особенно важно при выполнении реконструкции у пожилых пациентов онкологического профиля. При этом нет сведений о различии в частоте осложнений при использовании аутологичного и аллогенного хряща (S. Ionitaetal., 2015, С. А. Иванов, 2016). Использование металлических и полимерных материалов также предоставляет возможность создания каркаса любой формы и размера. В реконструкции изолированного дефекта КН эти преимущества не являются решающими, так как требуется имплант относительно небольшого размера. Однако при неод-

нократных вмешательствах у пациентов с рецидивами рака кожи резерв донорских зон может быть исчерпан. Относительные недостатки искусственных конструкций — сравнительно высокая стоимость, риск протрузии и инфекционных осложнений, сложность удаления металлических конструкций, искажение данных лучевой диагностики [5].

Внутренний эпителиальный покров КН может быть восстановлен лоскутами из слизистой оболочки носа и верхней губы, дубликатурой кожных лоскутов, поворотными лоскутами из кожи лица, кожными графтами. Кровоснабжение и толщина слизистой оболочки носа идеально подходят для этой цели и создаст условия для имплантации каркасного графта. Материал может быть получен из перегородки носа, в том числе с включением участка хряща (F. de Quervain, 1902), из внутренней выстилки надкрыльной области (G. S. Burget, F. J. Menick, 1989), из нижней носовой раковины и прилежащего дна носа (C. S. Murakami et al., 1999). Дефект в донорской зоне заживает вторичным натяжением или его закрывают кожным графтом. Относительные недостатки слизистых лоскутов: операционная травма в донорской зоне, ножка лоскута из перегородки носа может препятствовать проведению воздуха и вторичной коррекции.

Формирование складки дистальной части кожного лоскута используется с первой половины XIX века (J. M. Delpech, 1821, P. A. Labat, 1834). Этот хирургический прием позволяет устранять двусторонний эпителиальный покров одним лоскутом, что в определенной степени уменьшает время операции и травму. Техника формирования складки представлена при описании соответствующих способов. Складывание кожного лоскута нередко приводит к избыточной толщине КН. Для решения этой проблемы выполняют удаление подкожного слоя одновременно (K. S. Massoud, 2009) или при повторных вмешательствах (R. J. Rohrich et al., 2001). Перегибание и значительное истончение лоскута с рандомизированным кровообращением у пациентов с факторами риска повышает вероятность ишемического некроза. Возможен также перенос волосяного покрова со лба и щеки в преддверие носа.

В случае, когда имеется эпителизированный рубец на внешней или верхней границе КН, возможно также использование поворотного лоскута из края дефекта для восстановления внутреннего эпителиального покрова носа (S. Hessem et al., 2015). Существенный недостаток этого способа — необходимость устранения вторичного дефекта в близко расположенной донорской зоне, более высокий риск ишемических осложнений в тканях лос-

кута с рубцовыми изменениями. Прием используется для отсроченной реконструкции, поэтому пациент в течение нескольких месяцев имеет ограничения в образе жизни и коммуникативный дискомфорт. В тех случаях, когда планируется применять переворотный лоскут из края раны для восстановления внутренней выстилки, рекомендуется создавать запас пластического материала в непосредственной близости от дефекта.

Кожные, кожно-хрящевые, фасциальные и мукозальные графты имеют достаточный ресурс площади и не приводят к избыточному утолщению КН, однако характеризуются более высоким риском некроза. Это позволяет использовать их только в комбинации с хорошо кровоснабжаемыми лоскутами и вне прямого контакта с каркасными графтами. Предварительное формирование пластического материала с двусторонней эпителиальной выстилкой оставляет возможность повторной трансплантации в случае некроза. Имеются публикации об успешном использовании свободных ревазуляризуемых кожно-хрящевых лоскутов в комбинации с носогубным лоскутом (W. Peng et al., 2014). В то же время представляют интерес положительные результаты реконструкции КН кожным лоскутом с помещенным в тоннель хрящевым графтом без замещения внутреннего эпителиального дефекта [13], а также опыт формирования внутренней выстилки фасциальным компонентом лобного лоскута [14].

При всей важности восстановления внутренней выстилки и каркаса основу пластического материала при устранении сквозного дефекта КН составляют лоскуты для формирования наружного кожного покрова. Наиболее часто используют кожу из медиальной части щеки, реже — лобный лоскут. Эти лоскуты уже около 200 лет являются «рабочими лошадками» в реконструкции КН.

Дизайн носогубного кожно-подкожного лоскута был описан J. F. Dieffenbach в первой половине XIX в. Способ получил развитие в виде многочисленных модификаций. Лоскут формируют в виде полуовальной полоски, чаще используется верхнее основание. Перенос в зону дефекта осуществляется методом транспозиции. Этим лоскутом можно устранять как наружную кожу крыла и кончика носа, так и внутреннюю выстилку, формируя дубликатуру концевого отдела (рисунок 2) [15]. R. J. Rohrich and M. N. Conrad сформулировали следующие рекомендации для этого способа: сохранять эстетические границы щеки и носа, ограничить показания дефектами до 2 см в диаметре, выполнять неанатомическую трансплантацию хрящевого графта для контурирования свободного

края КН при дефектах более 0,5 см, выполнять удаление подкожного слоя у некурящих пациентов, ликвидировать «мертвое пространство» внутри складки лоскута наложением матрацных швов, сохранять 0,2 см кожи щеки на границе с КН. Один из недостатков — образование складки в основании лоскута, которая заметно нару-

шает рельеф средней зоны лица. Корректирующие вмешательства выполняют через 3–4 недели после первого этапа (рисунок 3). Изменения в донорской зоне более выражены у молодых пациентов, чем у лиц пожилого возраста с инволюционными изменениями кожи. У мужчин возможен перенос волосяного покрова со щеки на КН.

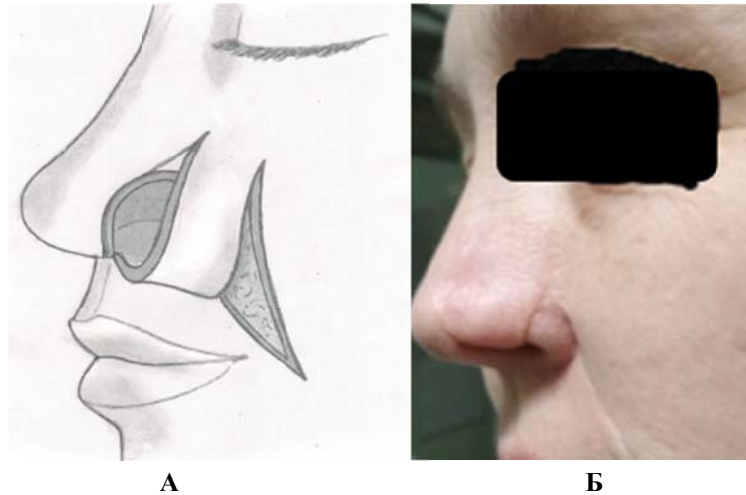


Рисунок 2 — Реконструкция КН носогубным лоскутом с формированием складки (А — схема; Б — вид после реконструкции)

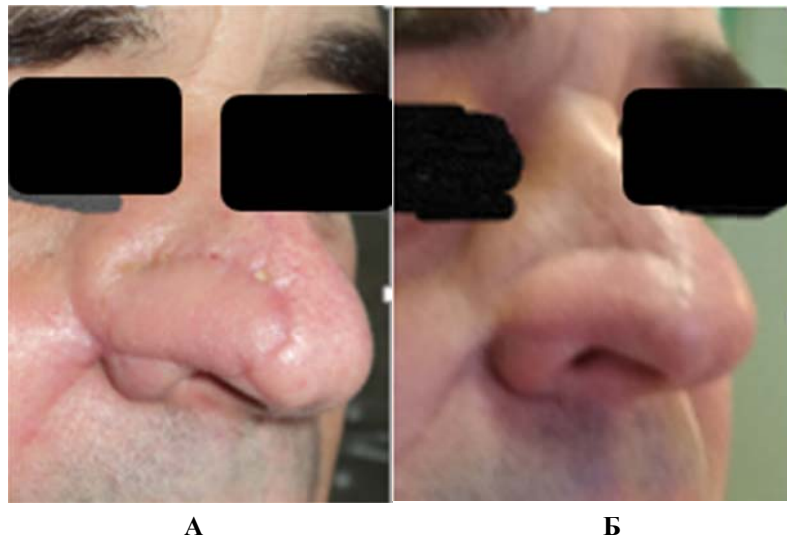


Рисунок 3 — Реконструкция КН носогубным лоскутом с формированием складки (А — вид после первого этапа; Б — вид после удаления ножки лоскута)

Этот же лоскут может быть использован как интерполяционный: на первом этапе пластический материал отделяется от донорского ложа с сохранением основания, дистальная часть подшивается к краям дефекта, а промежуточная оставляется над интактной кожей в виде мостика на 3–4 недели. После заживления раны в области дефекта выполняется иссечение ножки лоскута и удаление избытка подкожного слоя. Включение каркасного графта может быть осуществлено как на первом, так и на втором этапе. Преимущество

интерполяционной техники — более предсказуемый результат, уменьшение риска ишемических осложнений. Относительный недостаток — два этапа реконструкции.

Островковый носогубный лоскут (G. C. Vugget, 1985) выкраивается как кожная площадка в форме дефекта наружной кожи, отсеченная от донорского ложа по всему периметру. Основание ножки располагают над проекцией подглазничных сосудов. Перемещение в область дефекта производят через подкожный туннель.

Реконструкция может быть выполнена как в один этап, так и соответственно интерполяционной технике. Интересен вариант применения

переворотного островкового лоскута (turnover-flap) с формированием складки по S. L. Spear et al., 1987 (рисунок 4).

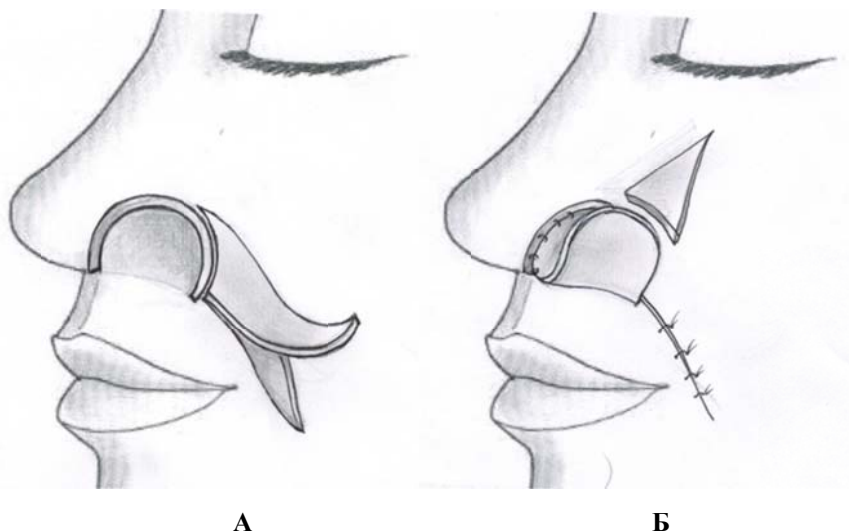


Рисунок 4 — Реконструкция КН переворотным лоскутом (А — дизайн кожной площадки; Б — формирование складки)

Лоскуты из медиальной части щеки могут быть выделены на сосудистой с включением перфорирующих ветвей лицевой артерии [16]. Перенос пластического материала осуществляется способом ротации, транспозиции и сдвижения по типу «V to Y». Узкая ножка с полноценным кровотоком определяет основное преимущество способа — возможность устранять дефект КН в один этап с формированием складки для внутренней выстилки. Результаты клинического применения свидетельствуют о косметическом эффекте, который сопоставим с использованием лоскутов с рандомизированным кровотоком. В то же время эта техника является достаточно

сложной для исполнения: авторы указывают, что до обнаружения перфорирующего сосуда следует сохранять возможность перейти к резервному, более простому, способу реконструкции.

Сдвижной лоскут из медиальной части щеки в форме «пазла» (L. H. Goldbergetal., 2005) технически прост и сопровождается минимальными изменениями в донорской зоне. Разработана модификация этой хирургической техники в виде складки, которая позволяет одновременно устранять наружную и внутреннюю выстилку КН [17] и формировать естественную глубину нососщечной борозды одновременно (рисунок 5).

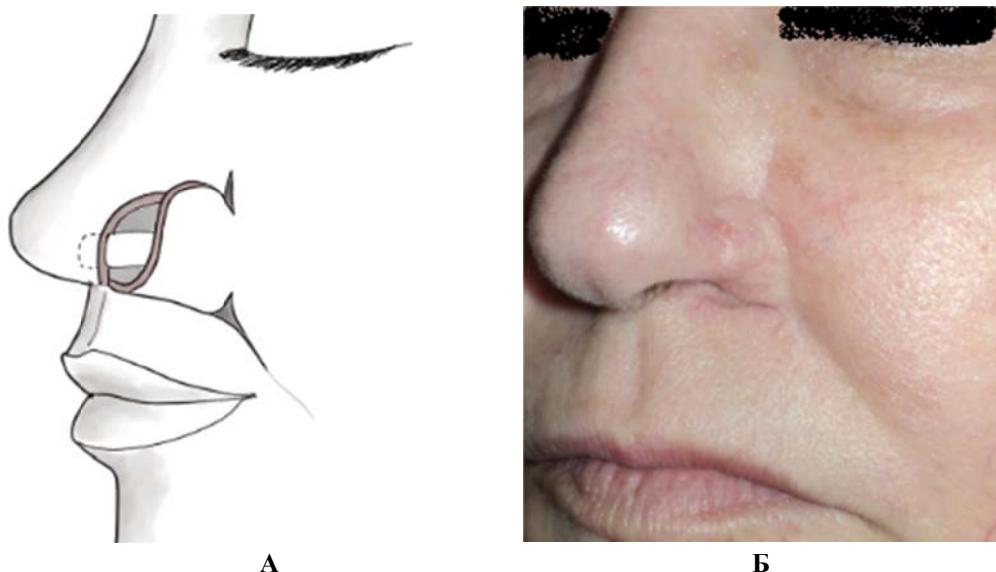

Рисунок 5 — Реконструкция КН пазл-лоскутом с формированием складки

Лобный лоскут используется для замещения изолированных дефектов КН реже, чем лоскуты из щеки, так как связан с большей операционной травмой. Ресурс донорской зоны лба позволяет свободно получать материал для восстановления двусторонней эпителиальной выстилки КН. Однако возможности метода ограничены расстоянием от основания лоскута до линии роста волос. Реконструкция выполняется

в 2 или 3 этапа [18]. Пациент сталкивается с более значимыми ограничениями качества жизни в период реконструкции по сравнению с использованием локальных лоскутов (рисунок 6). Существенным преимуществом является наличие осевого кровотока и возможность включения в пластический материал мышечно-фасциального слоя. Последний может быть основой для трансплантации графтов.

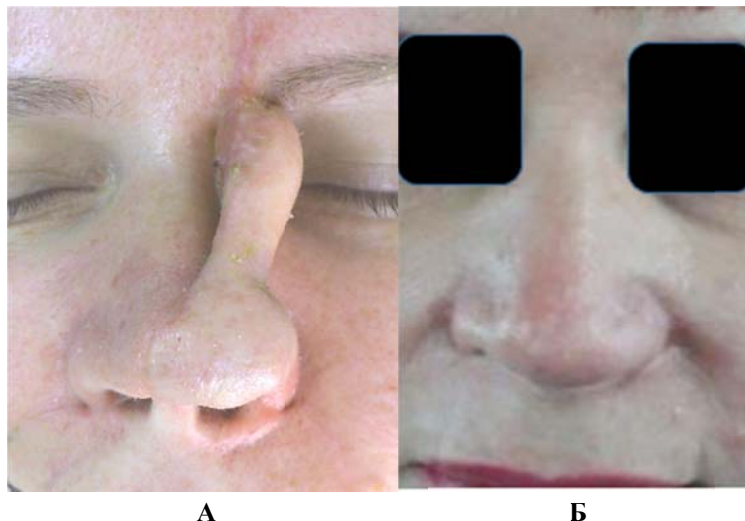


Рисунок 6 — Реконструкция КН лобным лоскутом
(А — вид после первого и второго этапа; Б — окончательный результат)

Таким образом, в арсенале современной реконструктивной хирургии имеется несколько способов устранения сквозных дефектов КН с использованием разнообразных пластических материалов. Вопрос о сроках вмешательства решается на основании клинических характеристик дефекта, соматического и ментального статуса пациента. Как правило, в конкретной клинической ситуации имеется альтернатива сложной, порой двух- или трехэтапной реконструкции КН с перспективой максимально приемлемого результата или более простого вмешательства с менее предсказуемым эффектом. В то же время субъединица не является жизненно важной и хирургические процедуры могут быть отсрочены на длительное время. Выбор варианта для конкретной клинической ситуации происходит с учетом следующих факторов: ментальный статус и мнение пациента; тип кровообращения в лоскуте, особенно для пациентов с микроциркуляторными нарушениями в области дефекта; потенциальные возможности донорской зоны для формирования пластического материала требуемого качества и объема; опыт хирургической команды и технические возможности клиники. Операционный план должен учитывать готовность пациента к ограничению качества жизни и наличие сопутствующих заболе-

ваний, которые ограничивают переносимость сложных и длительных вмешательств. В ряде случаев приходится предпочесть использование экзопротезов реконструкции аутоотканями. У пациентов со злокачественными опухолями оптимальным является одномоментное устранение дефекта после удаления опухоли [5, 19]. Если имеется высокий риск локального рецидива и требуется адъювантное лечение, то целесообразно отложить полноценную хирургическую реабилитацию до окончания противоопухолевого лечения и ограничиться более простым способом закрытия раны (R. Kline, 2004).

Выполненный информационный поиск позволяет отметить следующие направления в совершенствовании реконструкции КН. Новые решения направлены на сокращение общей длительности восстановительных мероприятий и улучшение качества жизни в этом периоде. В их числе: истончение лоскута, формирование комбинированного пластического материала *ex situ*, адаптация лоскутов на перфорирующих сосудах к восстановлению КН. Необходимость восстановления анатомических границ КН вносится в перечень задач, решаемых при его восстановлении. Минимальная травма донорской зоны и сокращение времени операции выражаются в разработке дизайна лоскутов, позволяющего микшировать рубец в есте-

ственном рельефе, в использовании аллогенных материалов и свободных лоскутов.

Значительное число и разнообразие факторов, которые требуется принимать во внимание, привело к созданию ступенчатых алгоритмов реконструкции КН [9, 19, 20]. Становится актуальным вопрос о создании открытой цифровой версии алгоритма. Это позволило бы определить оптимальную тактику и место, где она может быть реализована. У пациентов со злокачественными опухолями кожи возможна разработка разномодалных способов воздействия на опухоль с целью уменьшения объема резекции. Новые решения для создания внутренней выстилки КН могут уменьшить хирургическую травму в донорской зоне. Исследование кровотока в интерполяционных лоскутах, особенно у пациентов с факторами риска раневых осложнений, позволит проводить селекцию кандидатов для двух- и трехэтапной реконструкции.

Заключение

Проведенный обзор литературы показал, что для восстановления КН при сквозном дефекте применяется значительное число способов. По сравнению с устранением других дефектов носа восстановление сквозного дефекта КН имеет ряд особенностей. Тенденции развития операций направлены на сокращение времени и длительности операционного вмешательства, минимальные изменения в донорской зоне, сохранение функциональных показателей и достижение максимального соответствия формы восстановленного КН нормальной анатомической формы.

Вместе с тем не все проблемы решены. Анализ литературных источников показывает, что у части пациентов реконструкция КН требует более одного хирургического вмешательства с продолжительными интервалами, продолжается поиск решений для улучшения косметического результата, существующие способы реконструкции характеризуются разной степенью технической сложности и пределами возможностей. Потому остается актуальной задача разработки алгоритма выбора оптимального способа реконструкции КН с учетом характеристик дефекта, пациента и возможностей хирургической команды.

ЛИТЕРАТУРА

1. Singh DJ, Bartlett SP. Nasal Reconstruction: Aesthetic and Functional Considerations for Alar Defects. *Facial Plastic Surgery*. 2003;19(1):1927. doi: 10.1055/s-2003-39128.
2. Austin GK, Shockley WW. Reconstruction of nasal defects: contemporary approaches. *Curr Opin Otolaryngol Head Neck Surg*. 2016;24:453-60. doi: 10.1097/MOO.0000000000000295.
3. Park SS. Nasal Reconstruction in the 21st Century – A Contemporary Review. *Clin Exp Otorhinolaryngol*. 2008;1(1):1-9. doi: 10.3342/ceo.2008.1.1.1.
4. Joseph J. Defects of the nasal alae (Ptero-neoplasty). In: Joseph J. Rhinoplasty and facial plastic surgery: with a supplement of

mammoplasty (English translation by S. Milstein). Phoenix: Columella Press; 1987. p. 354-89.

5. Beahm EK. Concepts in Nasal Reconstructions. In: Beahm EK, Walton RL, Burget GC, editors. Principles of Cancer Reconstructive Surgery. New York: Springer; 2008. p. 161-89.

6. Rohrich RJ, Griffin JR, Ansari M, Beran SI, Potter JK. Nasal reconstruction – beyond aesthetic subunits: a 15-year review of 1334 cases. *Plast Reconstr Surg*. 2004;114(6):1405-16; discussion 1417-19. doi: 10.1097/01.PRS.0000138596.57393.05.

7. Rahman M, Jefferson N, Stewart DA, Oliver R, Walsh WR, Gianoutsos MP. The histology of facial aesthetic subunits: implications for common nasal reconstructive procedures. *J Plast Reconstr Aesthet Surg*. 2010;63(5):753-56. doi: 10.1016/j.bjps.2009.02.066.

8. Harbinson JM, Kriet JD, Humphrey CD. Improving outcomes for composite grafts in nasal reconstruction. *Curr Opin Otolaryngol Head Neck Surg*. 2012;20:267-73.

9. Chen C, Patel R, Chi J. Comprehensive Algorithm for Nasal Ala Reconstruction: Utility of the Auricular Composite Graft. *Surg J*. 2018;4:e55–e61.

10. Cerratti TA, Neto ASC, Vittorazzi A, Barros MEPM, Junior JAF. Using of the composite auricular graft in nasal reconstruction. *Rv Bras Cir Plast*. 2012;27(4):640-43. doi: http://dx.doi.org/10.1590/S1983-51752012000400030.

11. Antunes MB, Chalian AA. Microvascular reconstruction of nasal defects. *Facial Plast Surg Clin North Am*. 2011;19(1):157-62. doi: 10.1016/j.fsc.2010.10.014.

12. Grosu-Bularda A, Manea C, Lazarescu L, Lascar I. The role of cartilage and bone allografts in nasal reconstruction. *Romanian Journal of Rhinology*. 2016;6(22):75-82. doi: https://doi.org/10.1515/rjr-2016-0009.

13. Selçuk CT, Ozalp B, Durgun M, Bozkurt M, Baykan H. Reconstruction of full-thickness nasal alar defects using cartilage-supported nonfolded nasolabial flaps. *J Craniofac Surg*. 2012;23(6):1624-26. doi: 10.1097/SCS.0b013e31825bd3ef.

14. Bruschi S, Marchesi SD, Boriani F, Kefalas N, Bocchiotti MA, Fraccalvieri M. Galea-including forehead flap for lower one-third nasal reconstruction. *Ann Plast Surg*. 2009;63(1):67-70. doi: 10.1097/SAP.0b013e3181877b80.

15. Schmidt BL, Dierks EJ. The nasolabial flap. *Oral & Maxillofacial Surgery Clinics of North America*. 2003;15(4):487-95. doi: 10.1016/S1042-3699(03)00063-3.

16. D'Arpa S, Cordova A, Pirrello R, Moschella F. Free style facial artery perforator flap for one stage reconstruction of the nasal ala. *J Plast Reconstr Aesthet Surg*. 2009;62:36–42. doi: 10.1016/j.bjps.2008.06.057.

17. Иванов СА, Савенко ЮН. Реконструкция крыла носа пластическим материалом на основе модифицированного пазлоскута. *Рос Ринология*. 2017;25(4):30-34. doi: 10.17116/rostrino.201725330-34.

18. Menick FJ. Nasal Reconstruction. *Plast Reconstr Surg*. 2010;125(4):1-13. doi: 10.1097/PRS.0b013e3181d0ae2b.

19. Вербо ЕВ, Горкуш КН. Комплексный подход в планировании и устранении дефектов носа. *Стоматология*. 2016;95(3):38-43. doi: 10.17116/stomat201695338-43

20. Yong JS, Christophel JJ, Park SS. Repair of intermediate-size nasal defects: a working algorithm. *JAMA Otolaryngol Head Neck Surg*. 2014;140:1027-33. doi: 10.1001/jamaoto.2014.2258.

REFERENCES

1. Singh DJ, Bartlett SP. Nasal Reconstruction: Aesthetic and Functional Considerations for Alar Defects. *Facial Plastic Surgery*. 2003;19(1):1927. doi: 10.1055/s-2003-39128.
2. Austin GK, Shockley WW. Reconstruction of nasal defects: contemporary approaches. *Curr Opin Otolaryngol Head Neck Surg*. 2016;24:453-60. doi: 10.1097/MOO.0000000000000295.
3. Park SS. Nasal Reconstruction in the 21st Century — A Contemporary Review. *Clin Exp Otorhinolaryngol*. 2008;1(1):1-9. doi: 10.3342/ceo.2008.1.1.1.
4. Joseph J. Defects of the nasal alae (Ptero-neoplasty). In: Joseph J. Rhinoplasty and facial plastic surgery: with a supplement of mammoplasty (English translation by S. Milstein). Phoenix: Columella Press; 1987. p. 354-89.
5. Beahm EK. Concepts in Nasal Reconstructions. In: Beahm EK, Walton RL, Burget GC, editors. Principles of Cancer Reconstructive Surgery. New York: Springer; 2008. p. 161-89.
6. Rohrich RJ, Griffin JR, Ansari M, Beran SI, Potter JK. Nasal reconstruction — beyond aesthetic subunits: a 15-year review of 1334 cases. *Plast Reconstr Surg*. 2004;114(6):1405-16; discussion 1417-19. doi: 10.1097/01.PRS.0000138596.57393.05.

7. Rahman M, Jefferson N, Stewart DA, Oliver R, Walsh WR, Gianoutsos MP. The histology of facial aesthetic subunits: implications for common nasal reconstructive procedures. *J Plast Reconstr Aesthet Surg*. 2010;63(5):753-56. doi: 10.1016/j.bjps.2009.02.066.
8. Harbinson JM, Kriet JD, Humphrey CD. Improving outcomes for composite grafts in nasal reconstruction. *Curr Opin Otolaryngol Head Neck Surg*. 2012;20:267-73.
9. Chen C, Patel R, Chi J. Comprehensive Algorithm for Nasal Ala Reconstruction: Utility of the Auricular Composite Graft. *Surg J*. 2018;4:e55-e61.
10. Cerratti TA, Neto ASC, Vittorazzi A, Barros MEPM, Junior JAF. Using of the composite auricular graft in nasal reconstruction. *Rv Bras Cir Plast*. 2012;27(4):640-43. doi: http://dx.doi.org/10.1590/S1983-51752012000400030.
11. Antunes MB, Chalian AA. Microvascular reconstruction of nasal defects. *Facial Plast Surg Clin North Am*. 2011;19(1):157-62. doi: 10.1016/j.fsc.2010.10.014.
12. Grosu-Bularda A, Manea C, Lazarescu L, Lascar I. The role of cartilage and bone allografts in nasal reconstruction. *Romanian Journal of Rhinology*. 2016;6(22):75-82. doi: https://doi.org/10.1515/rjr-2016-0009.
13. Selçuk CT, Ozalp B, Durgun M, Bozkurt M, Baykan H. Reconstruction of full-thickness nasal alar defects using cartilage-supported nonfolded nasolabial flaps. *J Craniofac Surg*. 2012;23(6):1624-26. doi: 10.1097/SCS.0b013e31825bd3ef.
14. Bruschi S, Marchesi SD, Boriani F, Kefalas N, Bocchiotti MA, Fracalvieri M. Galea-including forehead flap for lower one-third nasal reconstruction. *Ann Plast Surg*. 2009;63(1):67-70. doi: 10.1097/SAP.0b013e3181877b80.
15. Schmidt BL, Dierks EJ. The nasolabial flap. *Oral & Maxillofacial Surgery Clinics of North America*. 2003;15(4):487-95. doi: 10.1016/S1042-3699(03)00063-3.
16. D'Arpa S, Cordova A, Pirrello R, Moschella F. Free style facial artery perforator flap for one stage reconstruction of the nasal ala. *J Plast Reconstr Aesthet Surg*. 2009;62:36-42. doi: 10.1016/j.bjps.2008.06.057.
17. Ivanou SA, Savenko YM. Rekonstrukciya kryla nosa plasticheskim materialom na osnove modifitsirovannogo pazl-loskuta. *Ros Rinologiya*. 2017;25(4):30-34. doi: 10.17116/rosrino201725330-34. (In Russ.)
18. Menick FJ. Nasal Reconstruction. *Plast Reconstr Surg*. 2010;125(4):1-13. doi: 10.1097/PRS.0b013e3181d0ae2b.
19. Verbo EV, Gorkush KN. Kompleksnyi podhod v planirovanii i ustraneni defektov nosa. *Stomatologiya*. 2016;95(3):38-43. doi: 10.17116/stomat201695338-43. (In Russ.)
20. Yong JS, Christophel JJ, Park SS. Repair of intermediate-size nasal defects: a working algorithm. *JAMA Otolaryngol Head Neck Surg*. 2014;140:1027-33. doi: 10.1001/jamaoto.2014.2258.

Адрес для корреспонденции

246000, Республика Беларусь,
г. Гомель, ул. Ланге, 5,
УО «Гомельский государственный медицинский университет»,
кафедра онкологии,
Тел. моб.: +375 29 6167398,
e-mail: srgivgm@rambler.ru
Иванов Сергей Анатольевич

Сведения об авторах

Иванов С.А., к.м.н., доцент кафедры онкологии УО «Гомельский государственный медицинский университет»
Хоров О.Г., заведующий кафедрой оториноларингологии, стоматологии и офтальмологии УО «Гродненский государственный медицинский университет»

Address for correspondence

246000, The Republic of Belarus,
Gomel, Lange Str., 5,
Gomel State Medical University,
Department of oncology,
Mob.tel.: +375 29 6167398,
e-mail: srgivgm@rambler.ru
Ivanov Sergey Anatolyevich

Information about of the authors

Ivanov S.A., PhD, Ass. Professor, department of oncology, Gomel State Medical University.
Khorov O.G., Head of the Department of Otorhinolaryngology and Dentistry of the educational institution «Grodno State Medical University».

Поступила 30.04.2019

УДК 617.758.1-02-036.22-092

СОВРЕМЕННЫЙ ВЗГЛЯД НА ЭПИДЕМИОЛОГИЮ И ЭТИОПАТОГЕНЕЗ СОДРУЖЕСТВЕННОГО КОСОГЛАЗИЯ

О. В. Ларионова, Л. В. Дравица

Учреждение образования
«Гомельский государственный медицинский университет»
г. Гомель, Республика Беларусь

Косоглазие (гетеротропия, страбизм) — постоянное или периодическое неправильное положение глаз, характеризующееся отклонением одного или двух глаз от общей точки фиксации и нарушением бинокулярного зрения. Гетеротропия является не только косметическим дефектом, влияющим на психику и формирование характера детей, но и сопровождается выраженным функциональным недостатком. Ввиду отсутствия бинокулярного зрения наблюдается ограничение в восприятии внешнего мира, движении и ориентировке в пространстве.

Ключевые слова: косоглазие, амблиопия, фузия, бификсация, бинокулярное зрение, функциональное состояние.

Strabismus (heterotropy, strabism) is a permanent or periodic misalignment of the eyes characterized by the deviation of one or two eyes from a common visual axis and violation of binocular vision. Heterotropy is not only a cosmetic defect that affects the psyche and formation of the children's character, but also is accompanied by expressed functional deficiency. Due to the absence of binocular vision, the perception of the external world, movement, and orientation in space are limited.

Key words: strabismus, amblyopia, fusion, bifixation, binocular vision, functional state.

O. V. Larionova, L. V. Dravitsa

The Modern View on the Epidemiology and Etiopathogenesis of Concomitant Strabismus
Problemy Zdorov'ya i Ekologii. 2019 Jul-Sep; Vol 61 (3): 12-17